PATHOLOGICA 2005;97:323-334

ARTICOLO DI AGGIORNAMENTO

Regole ed eccezioni nella diagnosi del melanoma cutaneo

Rules and exceptions in the diagnosis of cutaneous melanoma

C. URSO
UO Anatomia Patologica, Sezione Dermatopatologia, Ospedale "S. M. Annunziata", Azienda Sanitaria di Firenze

Parole chiave
Melanoma • Nevo • Diagnosi

Key words
Melanoma • Nevus • Diagnosis

La relazione esistente tra forma e natura (la prima come funzione della seconda) è alla base dell'istopatologia. In forza di tale relazione, reale ma non necessaria, diventa possibile, studiando la morfologia di una lesione, predirne con un certo grado di precisione il comportamento biologico, benigno o maligno, e quindi la prognosi dei pazienti. In moltissime neoplasie infatti alcuni caratteri morfologici, come struttura ordinata e uniformità cellulare, appaiono associati a comportamento benigno, così come altri, come architettura irregolare e atipia nucleare, sono invece collegati a comportamento aggressivo e possibilità di metastasi. A volte, tuttavia, atipia citologica e malignità si presentano disgiunte, come avviene in alcune lesioni citologicamente atipiche ma biologicamente benigne (dermatofibroma mostrocellulare, lipoma pleomorfo, fascite proliferativa, etc.) [1]. Nel campo delle lesioni melanocitiche cutanee la disgiunzione tra atipia e malignità è relativamente frequente e particolarmente insidiosa. Alcuni nevi comuni e molti nevi di Spitz presentano atipia citologica alla quale non corrisponde un comportamento maligno, mentre alcune lesioni melanocitiche mostrano uniformità cellulare e producono metastasi (melanomi nevoidi). Ma nella patologia melanocitica la distinzione tra lesioni benigne e maligne incontra un'altra difficoltà. L'osservazione di cellule lesionali nello stroma, che in lesioni epiteliali costituisce (con le dovute eccezioni) un segno inequivocabile di invasività, tanto da essere impiegato a fini diagnostici, nelle lesioni melanocitiche è un criterio inutilizzabile. Infatti, se è vero che il melanoma, dopo una fase di crescita dentro lo spazio delimitato dalla membrana basale dell'epidermide e delle strutture annessiali (melanoma *in situ*), invade il derma, come preludio ad una potenziale metastatizzazione (melanoma invasivo), è anche vero che tutti i nevi composti e dermici, comuni e speciali, mostrano cellule nel derma, senza che questo denoti un comportamento aggressivo [2]. In questa situazione particolarmente svantaggiata, nella quale non esiste un singolo elemento, né un piccolo gruppo di elementi che possano guidare alla diagnosi istologica, la valutazione delle lesioni melanocitiche è affidata all'analisi di un numero relativamente alto di caratteri diagnostici. Questo approccio, secondo cui una lesione è diagnosticata come nevo o come melanoma, se mostra o non mostra un certo numero di parametri, si presenta come uno sforzo di obbiettività e appare ragionevolmente affidabile, purché i criteri siano accuratamente definiti e correttamente applicati.

Molto impegno è stato profuso negli ultimi decenni nel descrivere dettagliatamente i caratteri del melanoma, cercando concretezza e ripetibilità, opera nella quale risalta tra tutti il contributo di Ackerman [3-7]. Poiché il punto focale della diagnosi del melanoma, specie nelle sue fasi iniziali, è la sua differenziazione rispetto ai nevi, i caratteri proposti e utilizzati sono stati scelti in particolare tra quelli che possono permettere questa distinzione e si comprende dunque come la diagnosi di melanoma finisca in pratica per coincidere largamente con la diagnosi differenziale tra nevo e melanoma [2]. I parametri, architetturali e citologici, proposti in un lungo arco di tempo [3-7], costituiscono oggi le regole correnti per la diagnosi, ma, per quanto la ricerca su questo tema sia stata approfondita, numerose e articolate sono le eccezioni.

Analisi dei caratteri

DIMENSIONI > 6 MM

L'inserimento del parametro dimensione tra i criteri diagnostici istologici del melanoma risale al 1981 [5]. Poiché il melanoma presenta in genere una certa esten-

Corrispondenza

C. Urso, Sezione Dermatopatologia, Ospedale S. M. Annunziata, 50011 Antella, Firenze - Tel. +39 055 2496416 - Fax +39 055 417375 - E-mail: cylaur@tin.it

sione orizzontale, viene suggerito come parametro diagnostico una dimensione minima di 6 mm. Questo criterio non può che avere valore relativo, perché naturalmente tutti i melanomi hanno per un certo periodo di tempo dimensioni inferiori, e sono noti infatti melanomi di diametro minore di 6 mm (piccoli melanomi) [8]. Ma il carattere mostra la sua utilità quando è posto in relazione ai nevi: la grande maggioranza dei melanomi misura infatti più di 6 mm, così come la grande maggioranza dei nevi misura 5 mm o meno. Il carattere dimensionale rappresenta quindi un primo parametro di vaglio che tende a semplificare rapidamente il problema diagnostico, escludendo migliaia di lesioni neviche piccole e inoffensive. Naturalmente rimangono molti nevi grandi, superiori a questa misura, da valutare con altri parametri. Tra questi i nevi congeniti, che tendono a mostrare grandi dimensioni [9], i cosiddetti nevi displastici (nevi di Clark), che per definizione misurano più di 5 mm [10], i nevi lentigginosi dell'età adulta [11 12] e altre lesioni neviche non inquadrate in più specifiche categorie diagnostiche.

Asimmetria

Essendo proliferazioni disordinate, i melanomi presentano asimmetria, carattere proposto per la prima volta nel 1983 [6]. Una lesione può definirsi asimmetrica quando una linea verticale ideale, passando per il suo centro, la divide in due parti diseguali per forma, spessore, numero o posizione delle cellule dermiche. Il criterio asimmetria è stato criticato, perché la ordinaria valutazione delle sezioni istologiche su due dimensioni non riflette necessariamente la sua reale morfologia nelle tre dimensioni; il rilievo di questo carattere avrebbe quindi solo valore casuale e focale (limitato alla sezione esaminata), inidoneo alla valutazione di una lesione nel suo complesso [13]. L'asimmetria tuttavia è oggi uno dei criteri più utilizzati nell'esame delle lesioni melanocitiche e il suo limite maggiore non è tanto legato ai rilievi sollevati, quanto al fatto che alcuni melanomi, soprattutto i melanomi nodulari, tendono ad essere simmetrici (Fig. 1A). Nei melanomi *in situ*, inoltre, mancando una componente dermica, rimane impossibile valutare l'asimmetria, salvo che in presenza di asimmetrica distribuzione di eventuali caratteri dermici, quali infiltrato flogistico, fibrosi o melanofagi. A questo si aggiunge che non raramente alcuni nevi appaiono insolitamente asimmetrici per struttura (nevi combinati) o per problemi relativi all'asse secondo il quale sono sezionati (Fig. 1B), per differente lunghezza della componente intraepidermica adiacente alla componente dermica o per presenza di strutture annessiali coinvolte dalla lesione in maniera casuale, per fenomeni flogistici che ne alterano la silhouette o per fenomeni di fibrosi che la sbilanciano nello spazio.

Fig. 1. A) Melanoma nodulare: la silhouette della lesione appare simmetrica (EE, ingrandimento originale x25). B) Nevo melanocitico dermico: la lesione appare asimmetrica per il maggiore spessore della metà destra rispetto alla metà sinistra (EE, ingrandimento originale x25).

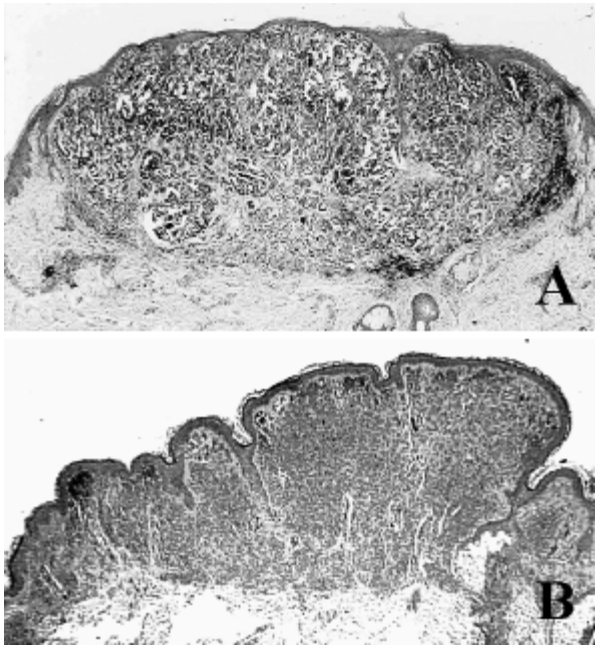

Scarsa circoscrizione periferica

Questo carattere si applica alla componente intraepidermica delle lesioni melanocitiche, quando, estendendosi per un vario tratto oltre la componente dermica, finisce con una dispersione laterale di cellule singole, piuttosto che con nidi melanocitici ben definiti. Il criterio, formulato nel 1976 da Price et al. [3], si basa sull'argomentazione che il melanoma nelle sue primissime fasi di sviluppo, osservabili sul fronte di avanzamento periferico, prolifera in cellule singole, le quali solo in momenti successivi formano nidi. L'applicazione di questo carattere, molto usato, è problematica, perché la scarsa circoscrizione periferica appare classicamente assente nei melanomi nodulari, che per definizione non hanno componente adiacente e finiscono lateralmente in maniera netta (Fig. 2A), ma soprattutto perché molti nevi mostrano abbastanza spesso una proliferazione melanocitica intraepidermica lateralmente poco definita (Fig. 2B), come ad esempio i cosiddetti nevi di Clark [10 11], i nevi lentigginosi, la lentigo simplex, i nevi congeniti e i nevi acrali. Anche questo criterio è stato criticato, perché rinvenuto solo in una frazione di melanomi (51%) e perché osservato troppo frequentemente in lesioni benigne (65% dei nevi di Spitz e 100% dei nevi composti) [14].

Prevalenza nell'epidermide di melanociti singoli sui nidi

Collegato al precedente, è stato individuato come carattere diagnostico aggiuntivo nel 1983 [6]. Il melanoma inizia il suo sviluppo con cellule singole, poi, nel tempo, si formano i nidi neoplastici nell'epidermide, ma è ben difficile che questo fenomeno avvenga sincronicamente e omogeneamente in tutta la lesione e che non rimangano aree in cui non si siano ancora formati nidi e

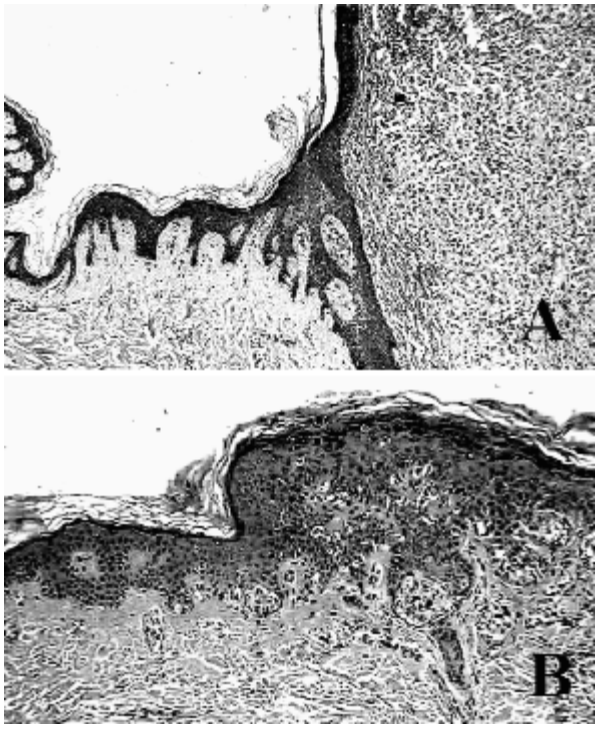

Fig. 2. A) Melanoma nodulare: il tumore non mostra una componente intraepidermica adiacente alla componente dermica e presenta lateralmente un margine netto (EE, ingrandimento originale x63). B) Nevo melanocitico composto: il margine appare mal definito, per dispersione laterale di cellule singole (EE, ingrandimento originale x100).

dove quindi prevalgano le cellule singole. Il problema nell'applicazione di questo carattere è che i nevi sembrano seguire una strada analoga. Il nevo lentigginoso, evoluzione della lentigo simplex, mostra (per definizione) la formazione di nidi, ma questi sono pochi in un tempo iniziale e quindi le cellule singole prevalgono (Fig. 3A). Nei nevi displastici (nevi di Clark) è descritta una proliferazione lentigginosa, ove prevalgono le cellule singole [11] (Fig. 3B) e in nevi acrali e in nevi comuni si possono facilmente trovare piccole aree in cui le cellule singole sono più numerose dei nidi. È da notare che questo carattere non fa riferimento alla posizione delle cellule negli strati epidermici o all'atipia nucleare, che sono elementi autonomi esaminati dopo.

Nidi epidermici irregolari, pleomorfi e confluenti

Lever già nel 1949 segnala nel melanoma la presenza di grandi nidi irregolari e pleomorfi [15]. La marcata variazione in forma e dimensioni dei nidi e la loro confluenza costituiscono uno dei 7 criteri proposti da Price et al. [3]. Nel melanoma i nidi epidermici (e dermici), essendo costituiti da cellule maligne, tendono al disordine, formando strutture di diversa forma e di variabili dimensioni, piuttosto che isomorfi e isodimensionali. Purtroppo, però, il confronto diagnostico non è con la cute normale, ma con un'altra patologia, seppure benigna: è veramente molto raro infatti che i nidi in una lesione nevica siano tutti delle stesse dimensioni ed è altrettanto raro anche che siano tutti della stessa forma, se non fosse altro perché il taglio li coglie a vario livello, dando loro una morfologia variabile (Fig. 4A). Alcuni nevi poi, come i nevi di Clark hanno come loro caratteristica il pleomorfismo e la confluenza dei nidi [11]. Irregolarità e anisodimensionalità dei nidi sono molto comuni anche nei nevi di Spitz, nei nevi di Reed, nei nevi con alone, nei nevi genitali (Fig. 4B) e in altri nevi.

Nidi di melanociti o melanociti singoli non equidistanti

È un carattere certamente presente nei melanomi [7], ma altrettanto presente nella maggioranza dei nevi giunzionali e composti, che solo raramente mostrano nidi

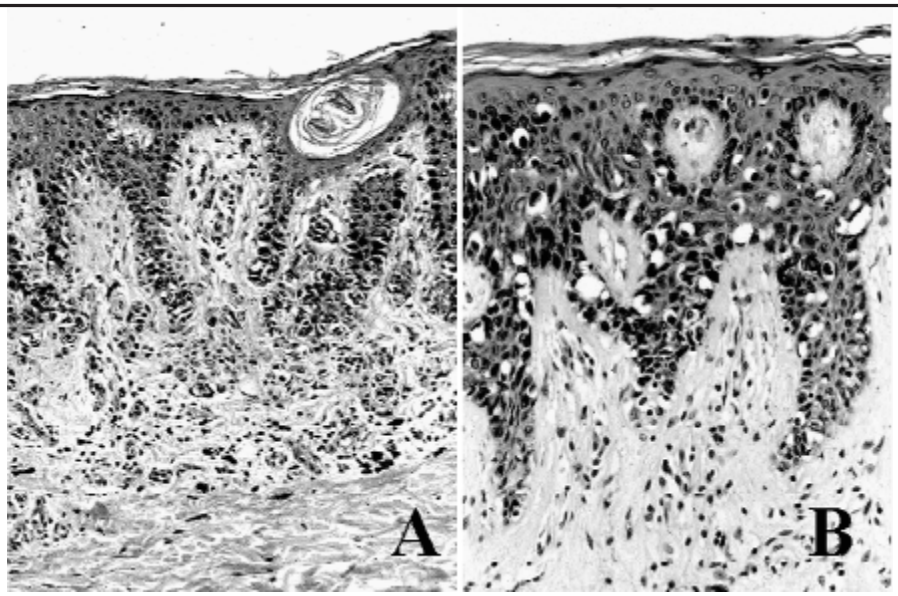

Fig. 3. A) Nevo melanocitico composto lentigginoso: melanocitici disposti singolarmente lungo lo strato basale dell'epidermide, che mostra marcato allungamento delle creste (EE, ingrandimento originale x75). B) Nevo di Clark: melanociti singoli lungo la giunzione alla periferia della lesione; per effetto del taglio alcune cellule appaiono soprabasali (EE, ingrandimento originale x200).

Fig. 4. A) Nevo melanocitico giunzionale: nidi melanocitici anisodimensionali e disordinati alla giunzione dermo-epidermica (EE, ingrandimento originale x175). B) Nevo vulvare: nidi melanocitici pleomorfi e confluenti nell'epidermide (EE, ingrandimento originale x100).

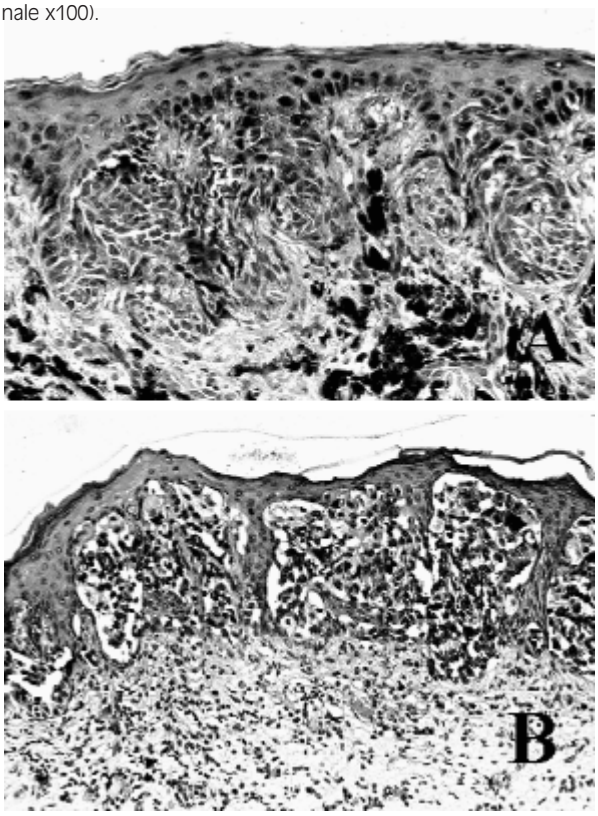

regolarmente spaziati e meno ancora cellule singole perfettamente equidistanti, per cui risulta di poca utilità effettiva.

Aumentato numero di melanociti (atipici), singoli o in nidi nell'epidermide

L'aggettivo atipico è stato posto tra parentesi perché in realtà costituisce uno degli altri caratteri del melanoma (atipia citologica: vedere sotto). Si nota però subito che, privato di questo aggettivo, il carattere perde validità, perché un aumentato numero di melanociti (rispetto all'epidermide normale), singoli o in nidi, si osserva in tutte le lesioni melanocitiche benigne, dalla lentigo simplex a tutti i nevi giunzionali e composti. Questo parametro, così come proposto nel 1981 [5] è stato infatti poi praticamente abbandonato.

Melanociti soprabasali (infiltrazione pagetoide)

I melanociti proliferano alla giunzione, da dove, ostacolati dapprima verso il basso dalla membrana basale, si dirigono verso l'alto ad infiltrare gli strati soprastanti, spinoso, granuloso e corneo. Si viene così a creare un quadro particolare, prodotto dalla infiltrazione neoplastica di un epitelio, caratteristico del melanoma, ma osservabile anche in altre condizioni (m. di Paget mammaria, m. di Paget extramammaria, porocarcinoma). Non tutti i tipi di melanoma tuttavia presentano il fenomeno con la stessa espressività. Il melanoma a diffusione superficiale ne mostra spesso le espressioni più eclatanti (Fig. 5) e il fenomeno è abbastanza frequente anche nel melanoma acrale lentigginoso; nel melanoma nodulare il quadro è meno appariscente o assente e nel melanoma su lentigo maligna si osservano spesso solo pochi melanociti soprabasali, piuttosto che un vero quadro pagetoide [16]. È rilevante notare che i melanomi nevoidi e i melanomi spitzoidi spesso non mostrano questo carattere e questa assenza ovviamente non deve impedire la diagnosi di malignità, se gli altri caratteri la sostengono. L'infiltrazione pagetoide è assente naturalmente anche nei rari casi di melanoma, recentemente identificati, privi di componente epidermica (melanoma dermico primitivo) [17]. Nella letteratura alcuni, equivocando tra infiltrazione pagetoide e melanociti soprabasali, sostengono che l'infiltrazione pagetoide, benché caratteristica del melanoma, si osserva anche in alcuni nevi [18]. Ma in realtà la presenza di melanociti soprabasali nelle lesioni melanocitiche cutanee non equivale sempre a infiltrazione pagetoide e i due termini non sono sinonimi. Nei nevi i melanociti soprabasali sono in numero in genere piccolo, limitati allo strato spinoso (Fig. 6A-B), in cellule singole o riuniti in nidi nettamente delimitati, senza disconnessione o distruzione epidermica, dando luogo ad un fenomeno spesso focale, limitato il più delle volte alle zone centrali della lesione. Questo quadro, che mostra alcune somiglianze morfologiche con la infiltrazione pagetoide, da cui va distinto, è noto col nome di *pseudoinfiltrazione* [19]. La pseudoinfiltrazione si può trovare in diversi nevi, fra cui nevi di Spitz [20], nevi di Reed [21], nevi di Clark (displastici) [22] (Fig. 6B), nevi acrali [23 24] (Fig. 6A), nevi recidivanti [25], nevi genitali [26] e nevi dell'infanzia [27].

Fig. 5. Infiltrazione pagetoide in melanoma a diffusione superficiale: numerosi melanociti, singoli e in nidi, infiltrano l'epidermide verso l'alto, fino allo strato granuloso (EE, ingrandimento originale x250).

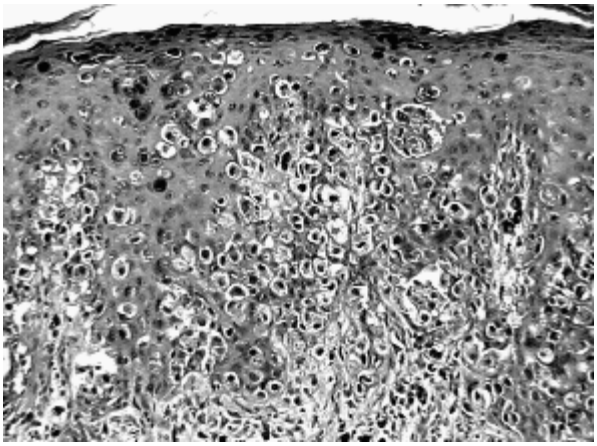

Fig. 6. Pseudoinfiltrazione. A) Nevo melanocitico acrale: melanociti singoli in posizione soprabasale (EE, ingrandimento originale x175). B) Nevo displastico: melanociti singoli e in nidi, talora in posizione soprabasale (EE, ingrandimento originale x200).

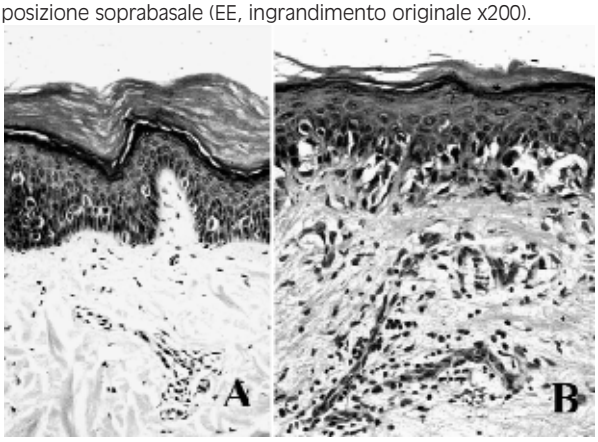

Coinvolgimento delle strutture annessiali

L'interessamento dei follicoli piliferi, degli acrosiringi e dei dotti sudoripari è presente nel melanoma [7], specie nella lentigo maligna e nel melanoma su lentigo maligna, ma si osserva abbastanza spesso anche nei nevi comuni e nei nevi di Spitz (Fig. 7A-D).

Melanina asimmetrica

La asimmetrica distribuzione della melanina è tipica della proliferazione anarchica del melanoma [7], nella quale si possono selezionare cloni cellulari fortemente melanino-produttori, irregolarmente distribuiti accanto a cloni non melaninogenici. Tuttavia nemmeno questo carattere appare esclusivo del melanoma, perché osservabile anche in alcuni nevi particolari, come nei nevi combinati, formati da lesioni più semplici tra loro associate e diversamente pigmentate, o nei nevi congeniti che possono mostrare aree, a tipo nevo blu o nevo di Spitz, a differente contenuto melanico, dislocate casualmente nella lesione (Fig. 8).

Melanina nelle cellule profonde

La capacità melanino-sintetica diminuisce e tende a cessare con la maturazione che i melanociti subiscono, discendendo dall'epidermide al derma profondo. Nel melanoma, poiché i cloni produttori di melanina possono svilupparsi ad ogni livello del tumore, non è raro trovare melanizzazione profonda [7] (Fig. 9). Nelle lesioni spitzoidi l'abbondante presenza di melanina nelle cellule profonde è un elemento che ne fa sospettare la natura maligna [28].

Irregolarità della base della lesione

L'irregolarità della base della lesione si osserva in genere nel melanoma [7], dove le cellule possono irregolarmente infiltrare il derma reticolare e l'ipoderma (IV e V livello). I melanomi di III livello o superiore, tuttavia, dopo riempimento del derma papillare, spesso comprimono, senza infiltrare il derma reticolare, creando un fronte di avanzamento piuttosto regolare, leggermente arcuato, convesso verso il basso (Fig. 10A). Viceversa, in nevi comuni si può osservare il disperdersi delle cellule tra i fasci collageni che rende irregolare il contorno inferiore della lesione. Anche i nevi congeniti, che spesso mostrano cellule nel derma reticolare, hanno una base frastagliata e non uniforme (Fig. 10B). I nevi di Spitz composti e dermici, infine, presentano spesso molte cellule profonde tra il collageno, mostrando una base irregolare, per non parlare dei nevi blu i cui margini inferiori sono sovente indefiniti.

Fig. 7. Coinvolgimento annessiale. A) Lentigo maligna di Hutchinson: la proliferazione melanocitica coinvolge il follicolo pilifero (EE, ingrandimento originale x175). B) Nevo melanocitico composto: la proliferazione melanocitica coinvolge il follicolo (EE, ingrandimento originale x250). C) Melanoma a diffusione superficiale: melanociti singoli e in nidi coinvolgono l'acrosiringio e il dotto sudoriparo eccrino (EE, ingrandimento originale x250). D) Nevo melanocitico composto: melanociti in nidi al confine tra dotto e acrosiringio (EE, ingrandimento originale x175).

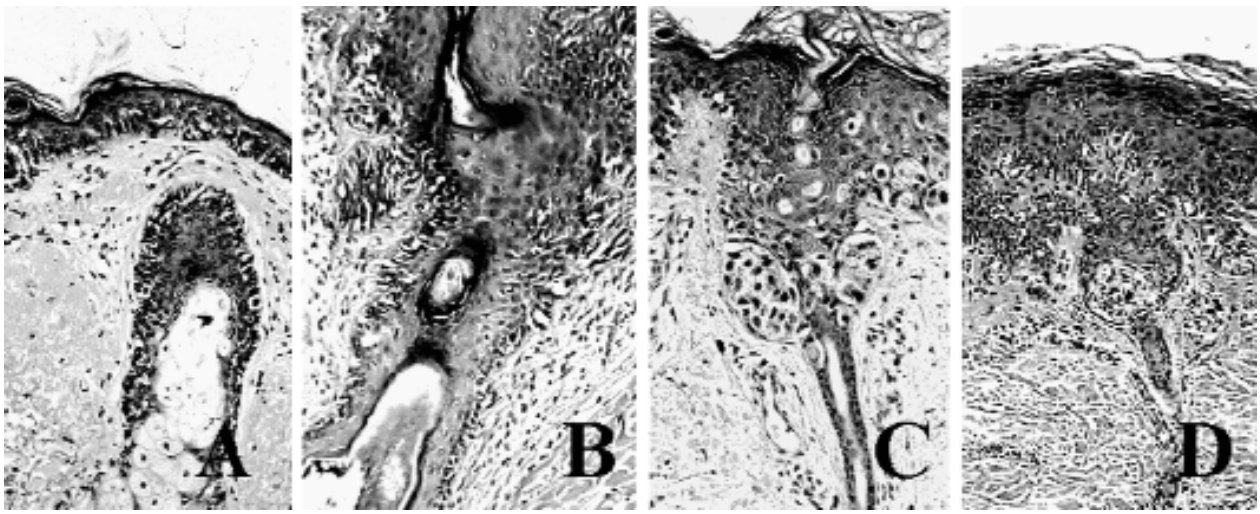

Fig. 8. Asimmetrica distribuzione della melanina in nevo melanocitico congenito con componente fortemente melaninosintetica (EE, ingrandimento originale x25).

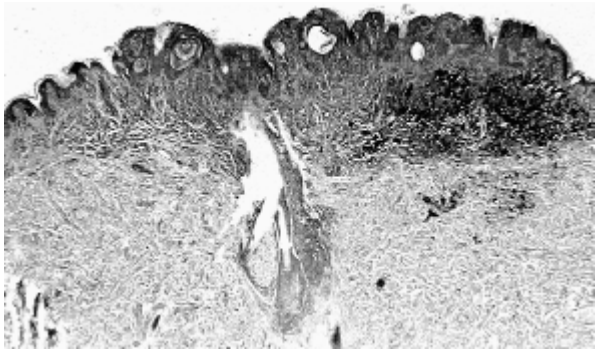

Fig. 9. Melanoma: cellule nel derma profondo con rilevante produzione melanica (EE, ingrandimento originale x250).

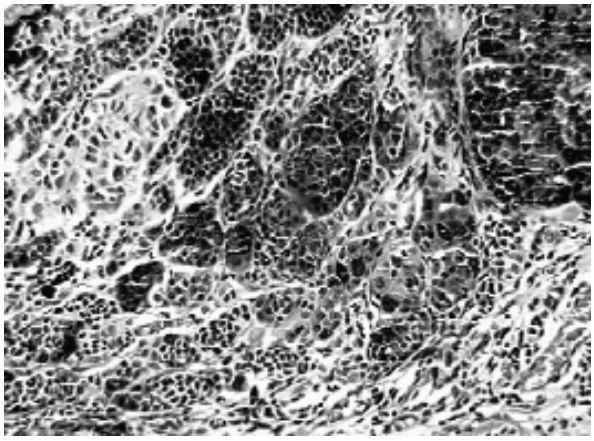

Fig. 10. A) Melanoma V livello: il fronte di avanzamento inferiore è regolare, arcuato, convesso verso l'ipoderma (EE, ingrandimento originale x200). B) Nevo congenito: marcata irregolarità della base della lesione (EE, ingrandimento originale x25).

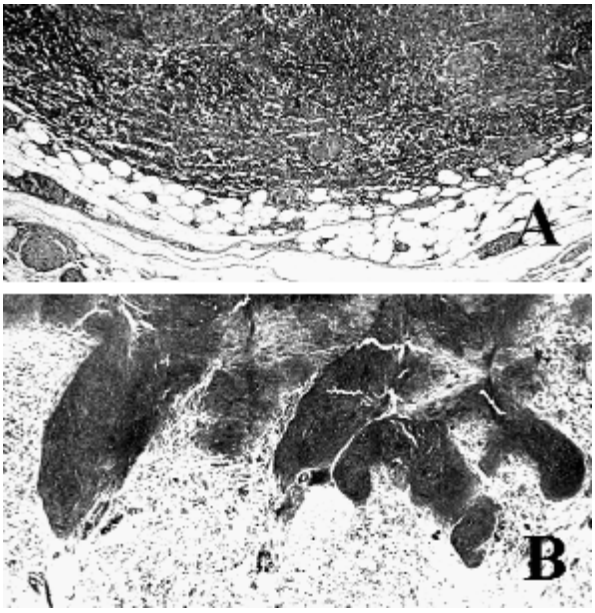

Assenza di maturazione

Il concetto di maturazione, derivante dalla teoria dell'*Abtropfung* (= sgocciolamento) di Unna, risale al 1893 [29]. Unna ipotizzò che i melanociti formano nidi alla giunzione dermo-epidermica, da cui protrudono, spingendosi in basso in una sorta di diverticolo la membrana basale, finché non passano nel derma papillare. Nella loro discesa nel derma le cellule subiscono delle modificazioni, per cui diventano più piccole, con nucleo e nucleolo più piccoli, assumendo infine morfologia neuroide (cellule A, B e C di Miescher e Von Albertini) [30]. Questo processo, chiamato "maturazione", è ritenuto segno di benignità. Alla teoria dell'*Abtropfung* di Unna (movimento dei melanociti dall'alto verso il basso) è contrapposta la teoria del *Hochsteigerung* (= risalita), nella quale si ipotizza l'opposto, cioè che i melanociti nevici si muovano dal basso verso l'alto [31]. Si ritengono valide entrambe le teorie (l'*Abtropfung* si osserverebbe nei nevi piani, l'*Hochsteigerung* nei nevi nodulari [32]), ma ai fini diagnostici è il concetto di maturazione ad essere utile. Nel melanoma le cellule dermiche tendono a replicarsi, spingendosi in basso verso il derma reticolare e l'ipoderma (livelli II, III, IV e V di Clark); essendo maligne, esse non seguono vie differenziative prestabilite e non maturano. Nel melanoma quindi le cellule profonde sono simili alle cellule superficiali, vi si riscontra cioè assenza di maturazione (Fig. 11). Questo importante carattere, inserito tra i criteri diagnostici del melanoma già nel 1971 [33], è un criterio solido e molto usato, ma anch'esso risente della presenza di alcune eccezioni. Vi è difatti un sottogruppo di melanomi che mostra una riduzione dimensionale delle cellule profonde rispetto a quelle superficiali (Fig. 12A), presentando una falsa e falsamente rassicurante maturazione (maturazione paradossale) [34]; in questi casi la diagnosi è possibile attraverso l'osservazione che le cellule profonde, anche se più piccole, mostrano tuttavia atipia citologica e/o mitosi, a testimonianza della loro vera natura [35]. D'altra parte, nei nevi composti superficiali, dotati di una componente dermica esigua e

Fig. 11. Melanoma: melanociti atipici nel derma profondo senza segni di maturazione (EE, ingrandimento originale x400).

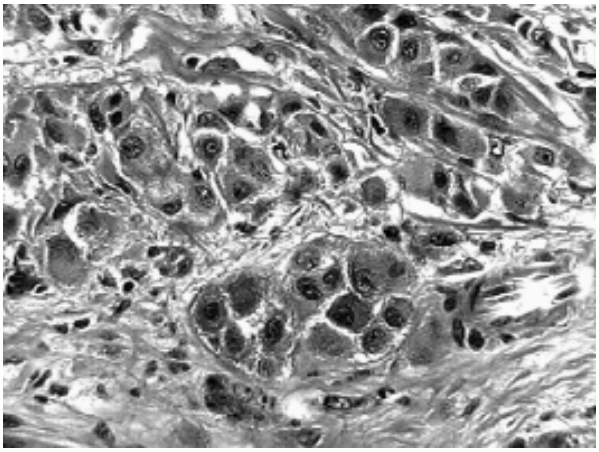

Fig. 12. A) Melanoma con maturazione paradossale: le cellule profonde appaiono più piccole rispetto alle cellule superficiali (EE, ingrandimento originale x63). B) Nevo invertito: le cellule profonde appaiono più grandi rispetto alle cellule superficiali (EE, ingrandimento originale x100).

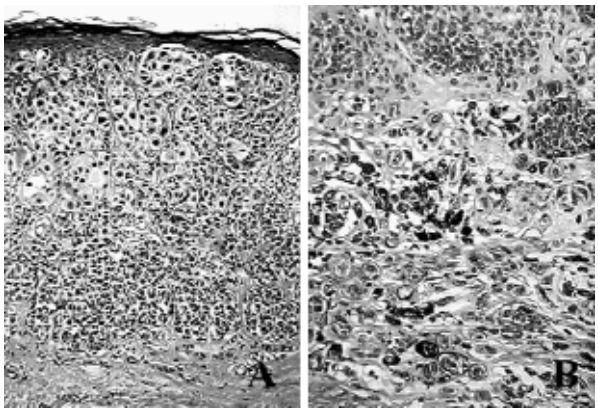

sottile, non vi è spazio sufficiente perché i melanociti possano mostrare maturazione. Nei cosiddetti nevi displastici la maturazione manca [36] e in alcuni altri nevi (nevi invertiti/nevi clonali) si possono osservare cellule profonde più grandi di quelle superficiali [37] (Fig. 12B). I nevi di Spitz possono non mostrare maturazione [38], rendendo vano in tali casi, seppure relativamente, questo importante criterio nella più ardua diagnosi differenziale della patologia melanocitica. Infine, nel melanoma insorgente su nevo, le cellule neviche residue, sottostanti alle più grandi cellule di melanoma, possono a volte ingannare, suggerendo erroneamente una pseudomaturazione, con la possibile conseguenza di mancare la diagnosi di melanoma su nevo, o, peggio, una vera maturazione, con la conseguenza più grave di mancare la diagnosi di melanoma. Nel melanoma su nevo, tuttavia, il passaggio tra le cellule di melanoma, grandi e atipiche, alle cellule neviche, più piccole e uniformi, è brusco e la lesione appare bifasica (Fig. 13), mentre nella maturazione vera dei nevi e nella pseudomaturazione del melanoma le cellule mostrano una riduzione dimensionale graduale dall'altro verso il basso e la lesione appare, in entrambi i casi, monofasica [39].

Fig. 13. Melanoma su nevo: le cellule del melanoma (in alto) appaiono grandi e atipiche rispetto alle cellule neviche (in basso) piccole e uniformi; il passaggio tra le due popolazioni cellulari è brusco (EE, ingrandimento originale x100).

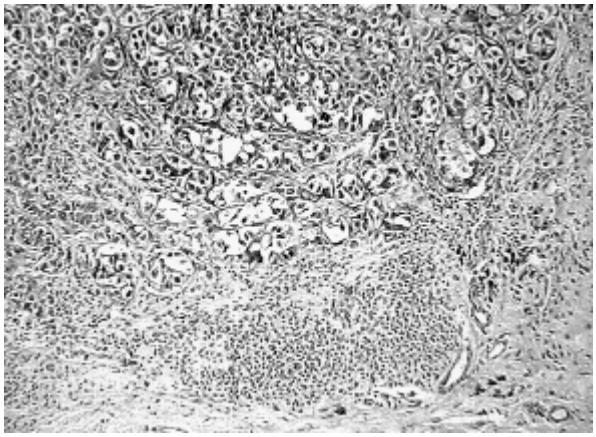

Atipia citologica

L'atipia citologica è stata sempre utilizzata per la diagnosi del melanoma. Lever nel 1949 nota la "grande variazione in dimensione e forma delle cellule" del melanoma [14] e Percival et al. (1962) descrivono "le grandi dimensioni delle cellule, la loro mancanza di uniformità, i nuclei grandi e ipercromatici" [40]. L'atipia citologica viene poi inserita tra i criteri di Price et al. nel 1976 [3]. Non occorre spiegare l'atipia citologica (nucleare) in un tumore maligno, anche se occorre ricordare che tale carattere può essere veramente molto lieve, poco percepibile, in lesioni maligne metastatizzanti (melanomi nevoidi) [41 42] (Fig. 14A-C). Il problema posto da questo carattere è la sua occorrenza in lesioni melanocitiche benigne. Si osserva infatti atipia citologica nei nevi di Spitz e nei nevi di Reed, che mostrano grandi cellule epitelioidi e fusate con grandi nuclei pleomorfi e nucleoli evidenti, nei nevi displastici, ove, secondo la primitiva descrizione di Clark, l'atipia citologica (epitelioide e/o lentigginosa) è ritenuta essenziale per la diagnosi [10 11], e anche in altre lesioni, come nevi con alone, nevi blu cellulari e perfino alcuni nevi comuni. Con le dovute eccezioni e volendo semplificare, l'atipia citologica nei nevi si presenta in genere però di grado lieve-moderato e discontinua (cellule atipiche miste a cellule non atipiche), mentre nel melanoma es-

Fig. 14. Melanoma nevoide. A) La lesione è leggermente asimmetrica, di aspetto nevosimile (EE, ingrandimento originale x25). B) Cellule nel derma non mostrano evidente atipia nucleare (EE, ingrandimento originale x63). C) Metastasi linfonodale osservata dopo 13 anni (EE, ingrandimento originale x25).

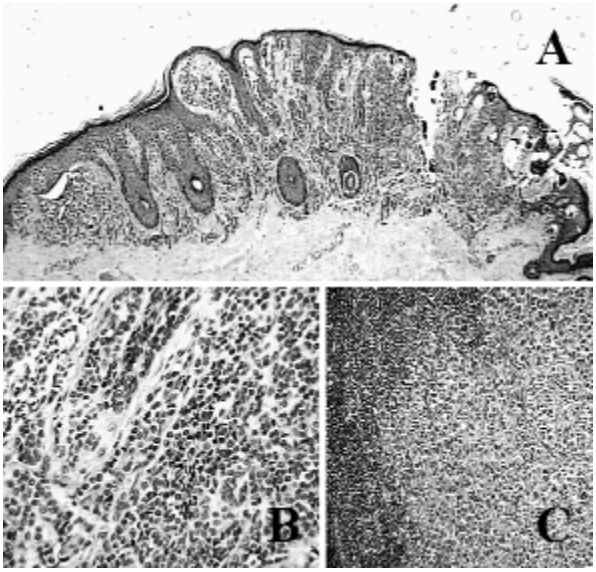

sa appare severa e continua (tutte cellule atipiche) [43 44] (Fig. 15A-B).

Mitosi

La presenza di figure mitotiche nel melanoma è attestata da tutti gli autori [3-7 15 33 40], specie nei tempi in cui la diagnosi di melanoma si riferiva a tumori grandi, spesso ulcerati, metastatici già al momento della diagnosi. Il rilievo delle mitosi oggi costituisce più un parametro prognostico (indice mitotico) che un carattere diagnostico, poggiandosi in genere la diagnosi di melanoma più su parametri architetturali: molti melanomi non mostrano mitosi, mentre occasionali e rare mitosi possono essere osservate in nevi benigni e in nevi di Spitz. Il reperimento di mitosi non deve quindi indurre necessariamente alla diagnosi di malignità, salvo che il loro numero non sia alto o che esse si trovino nelle zone profonde della lesione: in questi casi il valore diagnostico sarebbe rilevante, soprattutto nei melanomi nevoidi e spitzoidi [45 46].

Necrosi

La necrosi, che può trovarsi nei melanomi avanzati, in cui si sia formato un nodulo di un certo diametro (Fig. 16A), e nelle metastasi, è piuttosto rara nei melanomi iniziali. È assente in moltissimi melanomi ed è assente nei nevi.

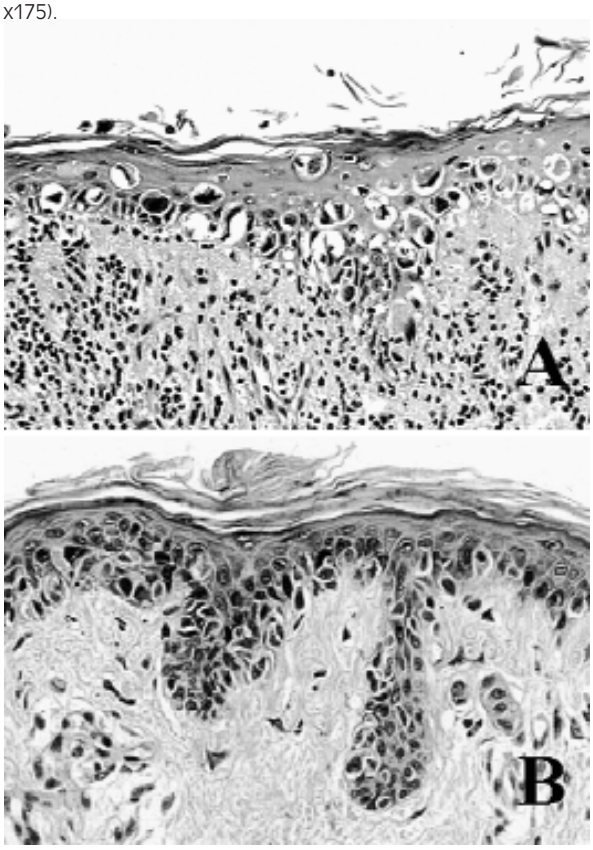

Fig. 15. A) Melanoma a diffusione superficiale: le cellule appaiono tutte marcatamente atipiche (EE, ingrandimento originale x250). B) Nevo displastico: melanociti moderatamente atipici frammisti a melanociti non atipici (EE, ingrandimento originale x175).

Melanociti nei lumi vascolari

È uno dei caratteri aggiuntivi di Roses et al. [6] di apparente immediata evidenza (Fig. 16B). Accade però che la maggioranza dei melanomi non mostrano cellule nei vasi linfatici o ematici. Per contro, sono descritte cellule nei linfatici in lesioni classificate come nevi di Spitz [47] e, per quanto si tratti spesso di artefatti di taglio, melanociti dentro i lumi vascolari possono trovarsi occasionalmente anche in nevi comuni, e soprattutto in nevi congeniti (Fig. 16C).

Plasmacellule nell'infiltrato

Le plasmacellule, altro carattere aggiuntivo di Roses et al. [6], sono assenti nell'infiltrato flogistico dei nevi e possono essere presenti in quello di una parte dei melanomi.

Segni di regressione parziale della lesione

Segni di regressione nel melanoma sono la fibrosi, una variabile quantità di melanofagi pigmentati, la presenza di vasi ectasici neoformati in un derma papillare ispessito, un appiattimento della giunzione (scomparsa delle creste) e l'atrofia epidermica (riduzione in spessore dello strato spinoso) (Fig. 17A). Purtroppo però non solo il melanoma [6], ma anche i nevi possono subire un fenomeno simile, mostrando non raramente le stesse caratteristiche osservabili nel melanoma [48] (Fig. 17B). In questi casi per acquisire un'idea più precisa della natura della lesione sono da valutarsi le porzioni indenni dal fenomeno.

Infiltrato infiammatorio dermico

Benché il suo significato sia stato enfatizzato da molti autori [15 33] e benché presente in molti casi di melanoma (Fig. 18A), l'infiltrato infiammatorio dermico non ha rilevante utilità diagnostica, in quanto si può anche osservare nella lentigo simplex e in molti nevi comuni. L'infiltrato linfocitario dermico inoltre è uno dei criteri originari più importanti per la diagnosi di nevo displastico sec. Clark [10] ed elemento strutturale necessario del nevo con alone (Fig. 18B).

Reazione stromale

Nel melanoma la reazione stromale è meno marcata di quanto si osserva nei nevi. Le colorazioni specifiche mostrano che le fibre reticolari nel melanoma avvolgono nidi di cellule maligne (proliferazione clonale), secondo un pattern simile a quello osservato nei carcinomi, mentre nei nevi tendono ad avvolgere le singole cellule, con un pattern simile a quello osservato nei tumori mesenchimali [49]. Poiché tuttavia i nevi a rapida crescita presentano un reticolo meno fitto e spesso incompleto, l'interpretazione dei dati ottenuti dallo studio delle fibre reticolari deve essere prudente, perché a volte ingannevole [50].

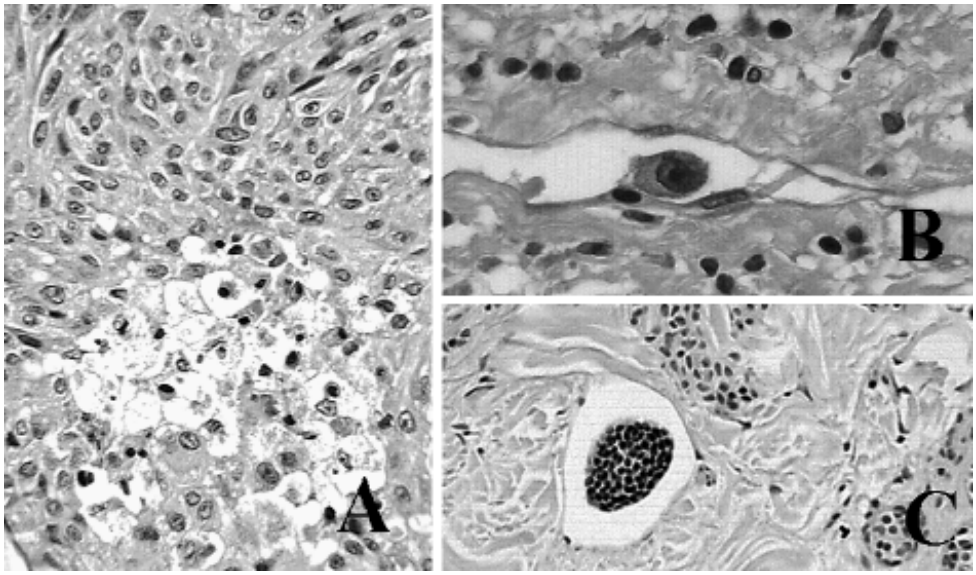

Fig. 16. A) Melanoma: melanociti in necrosi nel contesto di nodulo dermico (EE, ingrandimento originale x250). B) Melanoma: cellula maligna in un vaso linfatico del derma (EE, ingrandimento originale x400). C. Nevo melanocitico congenito: nido melanocitico in un vaso linfatico (EE, ingrandimento originale x150).

Consunzione dell'epidermide

Definita come assottigliamento epidermico, adiacente alla proliferazione melanocitica, con perdita degli strati basale e soprabasali e delle creste, la consunzione dell'epidermide è un carattere proposto di recente nella diagnosi differenziale tra melanomi e nevi di Spitz (Fig. 19A). È prodotta direttamente dall'azione della proliferazione melanocitica sull'epidermide ed è rinvenuta nel 86% dei melanomi e nel 9% circa dei nevi di Spitz [51].

Fessure subepidermiche

Ancora di più recente definizione, questo carattere è definito come distacco dell'epidermide dai sottostanti melanociti per una lunghezza di almeno 0,3 mm (Fig. 19B). È rinvenuto nel 24% dei melanomi e in meno

Fig. 17. A) Melanoma a diffusione superficiale in regressione: fibrosi dermica con flogosi linfocitaria e melanofagi; la sovrastante epidermide, appiattita e atrofica, mostra melanociti giunzionali atipici, per lo più singoli (EE, ingrandimento originale x100). B) Nevo melanocitico in regressione: fibrosi dermica con flogosi linfocitaria, melanofagi e nidi melanocitari superstiti giunzionali e dermici; la sovrastante epidermide, appare appiattita e atrofica (EE, ingrandimento originale x100).

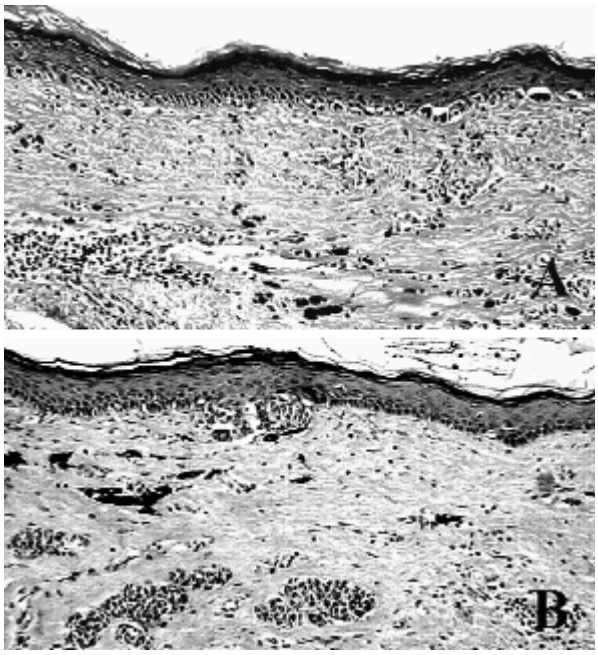

Fig. 18. A) Melanoma a diffusione superficiale: denso infiltrato linfocitario nel derma superficiale (EE, ingrandimento originale x125). B) Nevo con alone: denso infiltrato linfocitario nel derma superficiale (EE, ingrandimento originale x100).

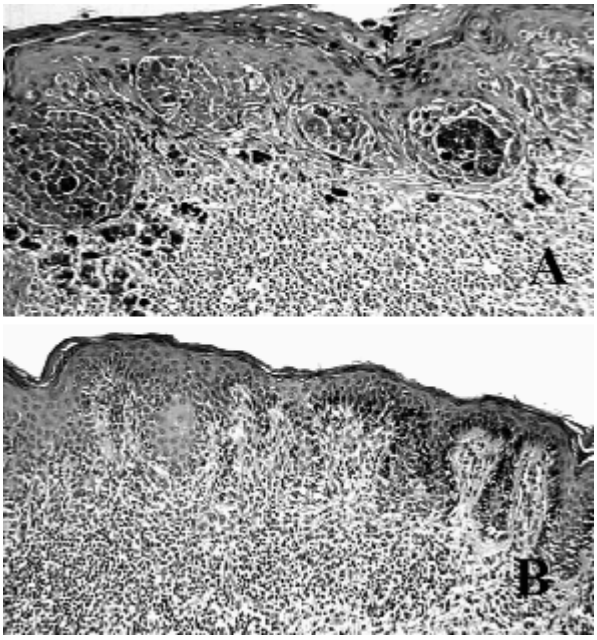

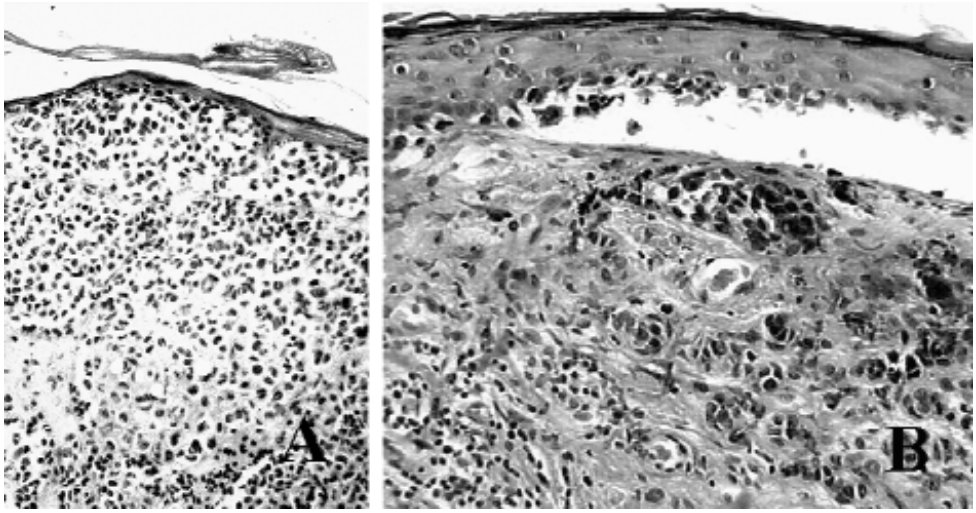

Fig. 19. A) Consunzione dell'epidermide in melanoma: l'epidermide appare estremamente assottigliata dalla sottostante proliferazione melanocitaria (EE, ingrandimento originale x50). B) Fessura subepidermica in melanoma: distacco dell'epidermide per perdita dello strato basale (EE, ingrandimento originale x125).

dell'1% dei nevi. Da notare che, dei 9 nevi su 939 che mostravano formazione di fessure subepidermiche, 8 erano nevi di Spitz [52].

Conclusioni

Da questa breve analisi emerge che, accanto ai criteri proposti per la diagnosi di melanoma, sussistono numerose eccezioni, che ne rendono problematica l'applicazione al momento di valutare una singola lesione. Nessuno dei caratteri istologici usati, preso singolarmente, appare infatti specifico, né costante, perché la maggioranza di essi è osservata anche nei nevi benigni: in un recente studio su una serie di nevi comuni benigni (esclusi i nevi speciali, come i nevi di Spitz, i nevi di Reed etc.) sono stati riscontrati: scarsa circoscrizione periferica nel 53,8% dei casi, predominanza di melanociti singoli nel 46%, asimmetria nel 45% dei nevi, nidi irregolari e confluenti nel 17,6%, atipia citologica nel 15%, melanociti soprabasali e coinvolgimento annessiale, ciascuno, nel 7,7% dei casi [53]. In uno studio di qualche anno fa è stata calcolata la sensibilità di alcuni parametri diagnostici del melanoma iniziale (di spessore ≤ 1,5 mm) con i seguenti risultati (valore 1,00 assunto come massima attendibilità): atipia nucleare = 0,84, asimmetria = 0,81, cellule singole negli strati superiori dell'epidermide (in realtà combinazione di due caratteri: cellule singole predominanti e melanociti soprabasali) = 0,80, infiltrato infiammatorio nel derma = 0,56, scarsa demarcazione della lesione = 0,49, coinvolgimento degli annessi = 0,48, mitosi = 0,33 [54]. In uno studio posteriore la sensibilità del carattere melanociti soprabasali è risultata del 0,96 [55]. Da una ricerca più recente su di una serie di 64 melanomi e di 86 nevi comuni giunzionali e composti è emerso che ogni carattere usato da solo mostra una bassa efficacia diagnostica perché poco sensibile o poco specifico. L'infiltrazione pagetoide è risultata essere il carattere più efficace (sensibilità e specificità 0,94). Atipia citologica, infiltrato infiammatorio dermico e asimmetria hanno mostrato alta sensibilità (≥ 0,92), ma bassa specificità (≤ 0,86). Assenza di maturazione, melanina asimmetrica, melanina nelle cellule profonde, mitosi, e necrosi hanno evidenziato buona specificità (≥ 0,92), ma non sono risultati sensibili (≤ 0,55), mentre predominanza di melanociti singoli, nidi irregolari e confluenti e scarsa circoscrizione periferica sono apparsi poco sensibili (≤ 0,79) e poco specifici (≤ 0,72) [56].

In conclusione, un grande sforzo è stato compiuto negli ultimi vent'anni nella ricerca di criteri istologici affidabili, concreti e ripetibili nella diagnosi di melanoma. Sono stati individuati molti elementi istologici di valore diagnostico che sono stati applicati con buoni risultati: grazie ad essi il melanoma oggi non è più un raro tumore del tutto misterioso, tardivamente diagnosticato e a prognosi infausta, come ancora appariva negli anni '70 del secolo scorso, ma sempre più una lesione, relativamente frequente, diagnosticabile sin dalle sue prime fasi di sviluppo, quando con un idoneo trattamento i pazienti hanno ancora elevate probabilità di guarigione. I caratteri proposti tuttavia non possono essere usati singolarmente, perché non sono abbastanza specifici o abbastanza sensibili, in quanto presenti anche in quelle lesioni da cui il melanoma deve essere in primo luogo differenziato (i nevi). Nei nevi, comunque, tali caratteri, se presenti, sono in generale sul piano qualitativo meno pronunciati di quanto si osservi nei melanomi: l'asimmetria spesso è lieve, l'atipia citologica tutt'al più moderata, i melanociti soprabasali sono pochi di numero e coinvolgenti solo la strato spinoso inferiore, i melanociti singoli, pur predominanti, formano espressioni essenzialmente lentigginose, il coinvolgimento dei follicoli piliferi è in genere limitato, l'infiltrato infiammatorio dermico è per lo più modesto [53]. Nei nevi, inoltre, spesso questi caratteri si presentano isolati e, se sono associati, in genere il loro numero è piccolo; nei melanomi, se si eccettuano i melanomi nevoidi, i mela-

nomi spitzoidi e altre forme particolari che meritano una trattazione separata, i caratteri tendono generalmente a presentarsi associati e sono spesso in numero maggiore. Se quindi alcuni caratteri importanti, come ad esempio asimmetria, infiltrazione pagetoide dell'epidermide, nidi irregolari e confluenti, atipia citologica severa e continua e assenza di maturazione, si osservano simultaneamente e sono adeguatamente espressi in una determinata lesione melanocitica di dimensioni attorno o superiore al centimetro, in presenza di dati clinici concordanti, il melanoma può essere diagnosticato con poca probabilità di errore. La diagnosi del melanoma in sostanza, quindi, deve rifuggire da una meccanica e acritica applicazione di liste di criteri istologici, non sopravvalutare il singolo parametro isolato e dissonante dal suo contesto, e fondarsi soprattutto sulla documentazione della *contemporanea occorrenza* di una serie di caratteri, che costituisce prova ragionevole e sostenibile a favore della non casualità e del significato razionale della loro presenza in una data lesione.

Bibliografia

1. Urso C. *Lesioni melanocitiche: ambiguità istologica e decisione diagnostica*. G. Ital Dermatol Venereol 2004;139(Suppl 1):14-6.
2. Urso C. *Diagnosi istopatologica del melanoma*. In: Borgognoni L, Martini L, Giannotti V, (a cura di). *Il melanoma cutaneo. Attualità e prospettive*. Firenze: Giorgi & Gambi 1999, pp. 11-14.
3. Price NM, Rywlin AM, Ackerman AB. *Histologic criteria for the diagnosis of superficial spreading malignant melanoma formulated on the basis of proven metastatic lesions*. Cancer 1976;38:2434-41.
4. Ackerman AB, Su WPD. *The histology of cutaneous malignant melanoma*. In: Kopf AW, Bart RS, Rodriguez-Sains RS, Ackerman AB, eds. *Malignant Melanoma*. New York: Masson Publishing USA Inc. 1979, pp. 26-32.
5. Kamino H, Ackerman AB. *Malignant melanoma in situ: the evolution of malignant melanoma within the epidermis*. In: Ackerman AB, ed. *Pathology of Malignant Melanoma*. New York: Masson 1981, pp. 59-91.
6. Roses DF, Harris MN, Ackerman AB. *Diagnosis and management of cutaneous malignant melanoma.* Philadelphia: WB Saunders Co. 1983:35-7.
7. Dewan M, Ackerman AB. *What is your diagnosis of these melanocytic neoplasms*? Dermatopathol Pract Conc 1999;5:328-35.
8. Bono A, Bartoli C, Moglia D, Maurichi A, Camerini T, Grassi G, et al. *Small melanomas: a clinical study on 270 consecutive cases of cutaneous melanoma*. Melanoma Res 1999;9:583-6.
9. Mark GJ, Mihm MC, Liteplo MG, Reed RJ, Clark WH. *Congenital melanocytic nevi of the small and garment type. Clinical, histological, and ultrastructural studies*. Hum Pathol 1973;4:395-418.
10. Clark WH jr, Reimer RR, Greene M, Ainsworth AM, Mastrangelo MJ. *Origin of familial melanoma from heritable melanocytic lesions. The B-K mole syndrome.* Arch Dermatol 1978;114:732-8.
11. Clark WH jr, Elder DE, Guerry D IV, Epstein MN, Greene MH, Van Horn M. *A study of tumor progression: the precursor lesions of superficial spreading and nodular melanoma.* Hum Pathol 1984;15:1147-65.
12. Kossard S, Commens C, Symons M, Doyle J. *Lentiginous dysplastic naevi in the elderly: a potential precursor for malignant melanoma*. Australas J Dermatol 1991;32:27-37.
13. Okun MR. *Silhouette symmetry. An unsupportable histologic criterion for distinguishing Spitz nevi and compound nevi from malignant melanoma*. Arch Pathol Lab Med 1997;121:48-53.
14. Okun MR. *Histologic demarcation of lateral borders. An unsupportable histologic criterion for distinguishing malignant melanoma from Spitz naevus and compound naevus*. Histopathology 1998;33:158-62.
15. Lever WF. *Histopathology of the skin*. Philadelphia: JB Lippincott, 1949, p. 400.
16. Urso C, Wolovsky M, Bondi R. *L'infiltrazione epidermica nel melanoma*. Pathologica 1995;87:42-4.
17. Swetter SM, Ecker PM, Johnson DL, Harvell JD. *Primary dermal melanoma. A distinct subtype of melanoma*. Arch Dermatol 2004;140:99-103.
18. Fallowfield ME, Cook MG. *Pagetoid infiltration in primary cutaneous melanoma*. Histopathology 1992;20:417-20.
19. Urso C. *Pseudoinfiltration: an underrecognized feature in melanocytic lesions*. Am J Dermatopathol 2002;24:183-4.
20. Busam KJ, Barnhill RL. *Pagetoid Spitz nevus. Intraepidermal Spitz tumor with prominent pagetoid spread*. Am J Surg Pathol 1995;19:1061-7.
21. Smith NP. *The pigmented spindle cell tumor of Reed: an underdiagnosed lesion*. Semin Diagn Pathol 1987;4:75-87.
22. Urso C. *Atypical histologic features in melanocytic nevi*. Am J Dermatopathol 2000;22:391-6.
23. Clemente C, Zurrida S, Bartoli C, Bono A, Collini A, Rilke F. *Acral lentiginous naevus of plantar skin*. Histopathology 1995;27:549-55.
24. LeBoit PE. *A diagnosis for Maniacs*. Am J Dermatopathol 2000;22:556-8.
25. LeBoit PE. *Nevus, Redux*. Am J Dermatopathol 2001;23:491-3.
26. Clark WH jr, Hood AF, Tucker MA, Jampel RM. *Atypical melanocytic nevi of the genital type with a discussion of reciprocal parenchimal-stromal interactions in the biology of neoplasia*. Hum Pathol 1998;29(Suppl 1):S1-S24.
27. Cullity G. *Intra-epithelial changes in childhood nevi simulating malignant melanoma*. Pathology 1984;16:307-11.
28. Okun MR. *Melanoma resembling spindle and epithelioid cell nevus. Report of three cases*. Arch Dermatol 1979;115:1416-20.
29. Unna PG. *Naevi und naevocarcinome*. Berl Klin Wochenschr 1893;30:14-6.
30. Miescher G, von Albertini A. *Histologie de 100 cas de naevi pigmentaires d'après les méthodes de Masson*. Bull Soc Fr Dermatol Syph 1935;42:1265-73.
31. Cramer SF. *The origin of epidermal melanocytes. Implications for histogenesis of nevi and melanomas*. Arch Pathol Lab Med 1991;115:115-9.
32. Schmoeckel C. *Classification of melanocytic nevi: do nodular and flat nevi develop differently?* Am J Dermatopathol 1997;19:32-4.
33. Wayte DM. *Pathology of nevi and melanomas*. In: Helwig EB, Mostofi FK, eds. *The skin by 30 authors.* Maryland: Williams & Wilkins, 1971, pp. 522-524.
34. Ruhoy SM, Prieto VG, Eliason SL, Grichnik JM, Burchette JL, Shea CR. *Malignant melanoma with paradoxical maturation*. Am J Surg Pathol 2000;24:1600-14.
35. Cochran AJ, Bailly C, Paul E, Remotti F. *Melanocytic tumors. A guide to diagnosis.* Philadelphia, New York: Lippincott-Raven Publishers 1997:214-216.
36. Elder DE, Clark WH, Elenitsas R, Guerry D IV, Halpern AC. *The early and intermediate precursor lesions of tumor progression in the melanocytic system: common acquired nevi and atypical (dy-*

splastic) nevi. Sem Diagn Path 1993;10:18-35.

[37] Ball NJ, Golitz LE. *Melanocytic nevi with focal atypical epithelioid cell components: a review of seventy-three cases*. J Am Acad Dermatol 1994;30:724-9.

[38] Weedon D, Little JH. *Spindle and/or epithelioid cell nevi in children and in adults*. Cancer 1977;40:217-25.

[39] Urso C, Giannotti V, Reali UM, Giannotti B, Bondi R. *Spatial association of melanocytic naevus and melanoma*. Melanoma Res 1991;1:245-9.

[40] Percival GH, Montgomery GL, Dodds TC. *Atlas of Histopathology of the skin. 2nd Ed*. Maryland: Williams & Wilkins 1962:406.

[41] Schmoeckel C, Castro CE, Braun-Falco O. *Nevoid malignant melanoma*. Arch Derm Res 1985;277:362-9.

[42] Wong T-Y, Suster S, Duncan LM, Mihm MC jr. *Nevoid melanoma: A clinicopathological study of seven cases of malignant melanoma mimicking spindle and epithelioid cell nevus and verrucous dermal nevus*. Hum Pathol 1995;26:171-9.

[43] Rhodes AR, Mihm MC, Weinstock MA. *Dysplastic melanocytic nevi: a reproducible histological definition emphasizing cellular morphology*. Modern Pathol 1989;2:306-19.

[44] Urso C, Giannini A, Bartolini M, Bondi R. *Histological analysis of intraepidermal proliferations of atypical melanocytes*. Am J Dermatopathol 1990;12:150-5.

[45] Zembowicz A, McCusker M, Chiarelli C, Dei Tos AP, Granter SR, Calonje E, et al. *Morphologic analysis of nevoid melanoma. A study of 20 cases with a review of the literature*. Am J Dermatopathol 2001;23:167-75.

[46] Walsh N, Crotty K, Palmer A, McCarthy S. *Spitz nevus versus Spitzoid melanoma: An evaluation of the current distinguishing histopathologic criteria*. Hum Pathol 1998;29:1105-12.

[47] Howat AJ, Variend S. *Lymphatic invasion in Spitz nevi*. Am J Surg Pathol 1985;9:125-8.

[48] McGovern VJ. *Source of difficulty in the diagnosis of benign melanocytic lesions.* In: *Melanoma. Histological diagnosis and prognosis*. New York: Raven Press 1983, pp. 78-93.

[49] McGovern VJ. *Freckles and moles.* In: *Melanoma. Histological diagnosis and prognosis*. New York: Raven Press 1983, pp. 3-23.

[50] Briggs JC. *Reticulin impregnation in the diagnosis of malignant melanoma*. Histopathology 1980;4:507-16.

[51] Hantschke M, Bastian BC, LeBoit PE. *Consumption of the epidermis. A diagnostic criterion for the differential diagnosis of melanoma and Spitz nevus*. Am J Surg Pathol 2004;28:1621-5.

[52] Braun-Falco M, Friedrichson E, Ring J. *Subepidermal cleft formation as a diagnostic marker for cutaneous malignant melanoma*. Hum Pathol 2005;36:412-5.

[53] Urso C, Rongioletti F, Innocenzi D, Batolo D, Chimenti S, Fanti PL, et al. *Histological features used in the diagnosis of melanoma are frequently found in benign melanocytic naevi*. J Clin Pathol 2005;58:409-12.

[54] Stolz W, Schoemeckel C, Welkovich B, Braun-Falco O. *Semiquantitative analysis of histologic criteria in thin malignant melanomas*. J Am Acad Dermatol 1989;20:1115-20.

[55] Haupt HM, Stern JB. *Pagetoid melanocytosis. Histologic features in benign and malignant lesions.* Am J Surg Pathol 1995;19:792-7.

[56] Urso C, Innocenzi D. *Histological features of cutaneous melanoma. An Italian Association of Dermatopathology study*. (Abstract) J Invest Dermatol 2004;123:A94.