Riunioni cliniche mattutine
Ospedale Santa Maria Annunziata
Presidio Ospedaliero Sud Est

SST Azienda Sanitaria Firenze
Servizio Sanitario della Toscana

12 gennaio 2007

Linfonodo sentinella nei tumori melanocitici del bambino

Presentazione: Anatomia Patologica
Discussione: Chirurgia Plastica, Pediatria, Anestesia e Rianimazione, Oncologia Medica.

Le lesioni melanocitiche, che nell'adulto pongono difficili problemi di diagnosi in sede clinica e istologica, nel bambino comportano particolari, e non di rado più gravi, difficoltà diagnostico-terapeutiche. Tra le varie lesioni pigmentate dell'età pediatrica la più rilevante è il nevo congenito nelle sue varie forme cliniche, ma il melanoma, sebbene relativamente raro in assoluto, rappresenta una frazione comunque apprezzabile (1-3%) di tutte le malignità pediatriche [Schmid-Wendtner et al., 2002]. Il melanoma pediatrico colpisce in grande maggioranza soggetti di età superiore ai 15 anni (85%) e meno (15%) i bambini in età prepuberale [Berg & Lindelof, 1997], con una incidenza nella seconda decade 8 volte maggiore rispetto alla prima [Baader et al, 1985]. Peraltro, nevi congeniti e melanoma maligno non appaiono lesioni tra loro disgiunte, poiché la maggioranza (oltre il 60%) dei melanomi del bambino insorge su un preesistente nevo congenito, mentre il resto insorge *de novo*, su cute apparentemente sana [Scalzo et al., 1997]. Ma il gruppo di tumori che appare maggiormente problematico è rappresentato dalle lesioni melanocitiche a grandi cellule epitelioidi e fusate, afferenti all'area morfologica del nevo di Spitz. Tali tumori, originariamente considerati come melanomi dell'infanzia a prognosi relativamente buona [Spitz, 1948], sono stati in seguito riclassificati come lesioni totalmente benigne, simulanti la malignità (nevi di Spitz) [Spitz & Allen, 1953]. Tuttavia, l'emergere negli anni di casi clinici a esito fatale [Okun, 1979; Mehregan & Mehregan, 1993], a dispetto di una originaria diagnosi istologica di benignità, ha indotto a considerare, accanto alla possibilità di errore diagnostico [Kernen & Ackerman 1960], un più complesso profilo biologico di questi tumori con l'esistenza di forme a comportamento clinico intermedio e nel contempo una insufficienza dei criteri morfologici proposti per la diagnosi istologica [Barnhill et al. 1995; Spatz et al., 1999; LeBoit, 2002].

La biopsia del linfonodo sentinella, da oltre un decennio procedura standard nel trattamento dei pazienti con melanoma cutaneo, che consente una più accurata stadiazione e una migliore valutazione prognostica della neoplasia [Morton et al. 1992], è utilizzata anche, per quanto con esperienza minore, nel melanoma pediatrico [Kogut et al. 2000; Neville et al. 2000]. Recentemente, inoltre, la biopsia del linfonodo sentinella è stata proposta come possibile adiuvante alla diagnosi di lesioni melanocitiche di difficile interpretazione, ove la eventuale positività istologica del linfonodo asportato può deporre a favore della malignità della lesione [Kelley & Cockerell, 2000]. Poiché i tumori di Spitz sono lesioni spesso altamente problematiche, la biopsia del linfonodo sentinella a scopo diagnostico è stata applicata soprattutto nei casi di lesioni spitzoidi controverse, nelle quali l'istologia non riesce a risolvere con ragionevole certezza il dilemma diagnostico tra lesione benigna, senza ulteriori implicazioni cliniche (nevo di Spitz), e tumore maligno con capacità di metastasi e potenzialmente letale (melanoma) [Lohman et al., 2002; Su et al. 2003]. Questi studi hanno mostrato la presenza di cellule atipiche nel linfonodo sentinella, interpretate come micrometastasi, in oltre il 40% dei casi di tumori di Spitz a diagnosi difficile, problematica o controversa (tumori di Spitz atipici) [Lohman et al., 2002; Su et al. 2003]. La biopsia del linfonodo sentinella, infine, è stata più recentemente applicata anche in pazienti in età pediatrica in casi analoghi con analoghi risultati [Gurbuz et al., 2002; Roaten et al., 2005]. La biopsia del linfonodo sentinella a scopo diagnostico nelle lesioni melanocitiche sospette o di difficile interpretazione è introdotta nella pratica clinica dell'Ospedale S. M. Annunziata dal 2004, come espressione di collaborazione integrata tra la UO di Anatomia Patologica e la UO di Chirurgia Plastica. In questo contesto, la collaborazione con l'Ospedale Meyer di Firenze ha permesso lo studio di una casistica di tumori melanocitici pediatrici, tra cui 2 casi di tumore di Spitz atipico in due bambini di 24 e 30 mesi. In questi piccoli pazienti la biopsia del linfonodo sentinella, eseguita a scopo diagnostico, ha evidenziato depositi linfonodali di cellule atipiche (Fig. 1-2).

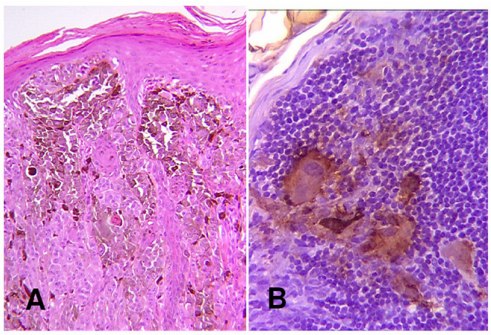

Figura 1 A. Tumore di Spitz atipico in bambino di 30 mesi (ematossilina-eosina, ingrandimento originale x 100)
B. Cellule atipiche nel linfonodo sentinella (immunoistochimica S100, ingrandimento originale x 250)

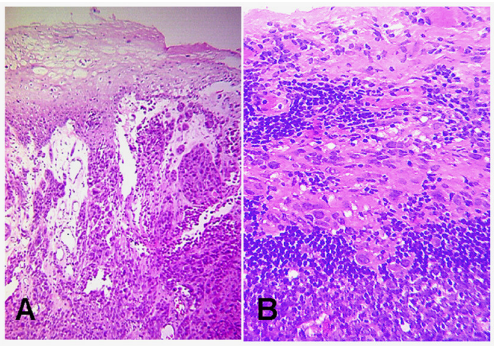

Figura 2 A. Tumore di Spitz atipico in bambino di 24 mesi (ematossilina-eosina, ingrandimento originale x 100
B. Linfonodo sentinella: melanociti atipici nel seno linfonodale (ematossilina-eosina, ingrandimento originale x 200)

La presenza di melanociti nel linfonodo sentinella in questi casi pone diversi interrogativi. Da un lato, infatti, il loro reperimento induce a ritenere che essi costituiscano una lesione metastatica e di conseguenza a considerare maligna la lesione primitiva (melanoma spitzoide) [Lohman et al., 2002; Su et al. 2003]; dall'altro i melanociti intranodali possono anche rappresentare un concomitante nevo di Spitz nodale o solo cellule passivamente trasportate dalla corrente linfatica senza capacità proliferativa, configurando perciò una sorta di "metastasi benigna", simile a quelle osservate nei linfonodi drenanti territori cutanei nei quali è presente, ad esempio, un nevo congenito [Smith et al 1989; LeBoit, 2003; LeBoit, 2005]. Il problema è complesso, ma, se sul piano teorico occorrono ancora ulteriori studi che possano chiarire la vera natura di questi reperti, sul piano pratico occorre necessariamente stabilire una linea di condotta. Sicuramente non si possono condividere posizioni agnostiche o passive, del tipo "non so cosa sono e quindi non faccio nulla" [LeBoit, 2003] o "evito di fare la biopsia del linfonodo sentinella, perché se trovo cellule nel linfonodo poi non so cosa sono" [Wick, 2006]. Sembra più ragionevole una posizione, consapevole delle incertezze ma attiva, che, ove si sospetti che la malignità della lesione, consigli,

con l'accordo informato del paziente e/o nei pazienti pediatrici dei genitori, la biopsia del linfonodo sentinella, perché tale procedura può aiutare a chiarire la diagnosi. Quando il linfonodo sentinella risulta contenere cellule atipiche, evento che nei tumori di Spitz atipici si osserva nel 33-50% dei casi [Lohman et al., 2002; Su et al. 2003; Urso et al, 2006], vanno applicati gli usuali criteri istologici per distinguere il nevo nodale dalla metastasi. Se in un paziente con una lesione istologicamente sospetta per malignità nel linfonodo sentinella si trovano aggregati melanocitari atipici, identici a quelli della lesione primitiva, localizzati in posizione subcapsulare, parasettale o parenchimale (che sono le sedi più comuni delle metastasi), piuttosto che nello spessore della capsula o dei setti (che sono la sedi più comuni dei nevi nodali), è preferibile considerare tali aggregati come micrometastasi e conseguentemente la lesione primitiva come maligna, fino a prova contraria. In tali casi, dal momento che attualmente non è possibile su base istologica distinguere con certezza una metastasi da una pseudometastasi o "metastasi benigna" (se pure tale lesione esiste), va valutata la eventualità che il paziente sia sottoposto a linfadenectomia, considerato che nei pazienti con metastasi linfonodali di melanoma la linfadenectomia immediata risulta aumentare la percentuale di sopravvivenza rispetto alla linfadenectomia differita [Morton et al. 2006].

Carmelo Urso
UO Anatomia Patologica – Sezione Dermatopatologia
Lorenzo Borgognoni
UO Chirurgia Plastica
Ospedale S. M. Annunziata, Azienda Sanitaria di Firenze

Bibliografia

1. Allen AC, Spitz S. Malignant melanoma: A clinicopathological analysis of criteria for diagnosis and prognosis. *Cancer* 1953; 6: 1-45.
2. Bader JL, Li FP, Olmstead PM, et al. Childhood malignant melanoma: incidence and etiology. *Am J Pediatr Hematol Oncol* 1985;7: 341–345.
3. Barnhill RL, Flotte TJ, Fleischli M, et al. Cutaneous melanoma and atypical Spitz tumors in children. *Cancer* 1995; 76: 1833-1845.
4. Berg P, Lindelof B. Differences in malignant melanoma between children and adolescents. A 35-year epidemiological study. *Arch Dermatol* 1997, 133, 295–297.
5. Gurbuz Y, Apaydin R, Muezzinoglu B et al. A current dilemma in histopathology : Atypical Spitz tumor or Spitzoid melanoma? *Ped Dermatol* 2002; 19: 99-102.
6. Kelley SW, Cockerell CJ. Sentinel lymph node biopsy as an adjunct to management of histologically difficult to diagnose melanocytic lesions: A proposal. *J Am Acad Dermatol* 2000; 42: 527-530.
7. Kernen JA, Ackerman LV. Spindle cell nevi and epithelioid cell nevi (so-called juvenile melanomas) in children and adults: a clinicopathologic study of 27 cases. *Cancer* 1960; 13: 612-625.
8. Kogut KA, Flemming M, Pappo AS, et al. Sentinel lymph node biopsy for melanoma in young children. *J Pediatr Surg* 2000; 35:965–966.
9. LeBoit PE. "Safe" Spitz and its alternative *Ped Dermatol* 2002; 19: 163-165.
10. LeBoit PE. What do these cells prove? *Am J Dermatopathol* 2003; 25: 355-356.
11. LeBoit PE. Slouching toward the lymphatic lumen. *Am J Dermatopathol* 2005; 27: 548-550.
12. Lohmann CM, Coit DG, Brady MS, et al. Sentinel lymph node biopsy in patients with diagnostically controversial spitzoid tumors. *Am J Surg Pathol* 2002; 26: 47-55.
13. Mehregan AH, Mehregan DA. Malignant melanoma in childhood. *Cancer* 1993; 71: 4096-4103.
14. Morton DL, Wen DR, Wong JH, et al. Technical details of intraoperative lymphatic mapping for early stage melanoma. *Arch Surg* 1992; 127: 392-399.
15. Morton DL, Thompson JF, Cochran AJ, et al. Sentinel-node biopsy or nodal observation in melanoma. *N Eng J Med* 2006; 355: 1307-1317.
16. Neville HL, Andrassy RJ, Lally KP, et al. Lymphatic mapping with sentinel node biopsy in pediatric patients. *J Pediatr Surg* 2000;35: 961–964.
17. Okun MR. Melanoma resembling spindle and epithelioid cell nevus. *Arch Dermatol* 1979; 115: 1416-1420.
18. Roaten JB, Partrick DA, Bensard D, et al. Survival in sentinel lymph node-positive pediatric melanoma. *J Ped Surg* 2005; 40: 988-992.
19. Scalzo DA, Hida CA, Toth G, et al. Childhood melanoma: a clinicopthological study of 22 cases. *Melanoma Res* 1997; 7: 63-68
20. Schmid-Wendtner MH, Berking C, Baumert J, et al. Cutaneous melanoma in childhood and adolescence: an analysis of 36 patients. J Am Acad Dermatol 2002; 46: 874–879.
21. Smith KJ, Barrett TL, Skelton HG, et al. Spindle cell and epithelioid cell nevi with atypia and metastasis (malignant Spitz nevus). *Am J Surg Pathol* 1989;13: 931- 939.
22. Spatz A, Calonje E, Handfield-Jones S, et al. Spitz tumors in children. A grading system for risk stratification. *Arch Dermatol* 1999; 135; 282-285.
23. Spitz S. Melanoma of childhood. *Am J Pathol* 1948; 24: 591-609.
24. Su LD, Fullen DR, Sondak VK, et al. Sentinel lymph node biopsy for patients with problematic melanocytic lesions. A report on 18 patients. *Cancer* 2003; 97: 499-507.
25. Urso, L. Borgognoni, C. Saieva, et al. Sentinel lymph node biopsy in "atypical Spitz tumors". *Hum Pathol* 2006; 37, 816-823.
26. Wick MR. Melanocytic lesions with features of Spitz nevus. *Hum Pathol* 2006; 37, 779-780.