IL REFERTO ISTOLOGICO NEL MELANOMA OGGI
Diagnosi e fattori prognostici

Il referto istologico è il veicolo attraverso cui la diagnosi e i parametri prognostici giungono ai clinici responsabili delle strategie terapeutiche. E' indispensabile, quindi, che possegga alcuni requisiti di base: deve essere *chiaro*, utilizzando solo categorie diagnostiche accettate dalla letteratura internazionale, senza ricorso a terminologie personali, oscure o ambigue; deve essere *oggettivo*, riportando elementi effettivamente osservabili e non interpretazioni unilaterali di gruppi o di singoli; deve essere *completo*, contenendo tutti gli elementi prognostici di rilievo; ma deve anche essere *sintetico*, evitando parametri istologici controversi e caratteri descrittivi, privi di significato clinico, che lo renderebbero inutilmente prolisso e illeggibile [1]. Tutto questo appare ragionevole e auspicabile, ma nella realtà i referti istologici del melanoma presentano spesso carenze, inesattezze, ambiguità e omissioni [2], malgrado il cospicuo numero di linee guida prodotte da associazioni scientifiche di vario livello [3-6]. Tali insufficienze, che qualche volta possono essere dovute a inadempienze dei redattori, spesso sono invece legate a dissensi sulle categorie diagnostiche da usare o sul valore dei parametri utilizzati [7-9]. L'analisi dei contenuti mette in luce i più recenti dati disponibili dagli studi scientifici, permette una valutazione del confronto delle interpretazioni, migliora la comprensione dei contenuti da parte dei destinatari, ripercorrendo la storia delle conoscenze sulla diagnosi e la prognosi del melanoma dagli anni 50 del secolo scorso ai giorni nostri.

C. Urso
UO Anatomia Patologica - Dermatopatologia
Ospedale S. M. Annunziata
Azienda Sanitaria di Firenze

Bibliografia

1. Urso C. Refertazione del melanoma. Osservazioni sulle linee guida proposte dal C. N. R. *G. Ital Dermatol Venereol* 137; 61-64, 2002.
2. Busam KJ. Lack of relevant information for tumor staging in pathology reports of primary cutaneous melanoma. *Am J Clin Pathol* 115:43-746, 2001.
3. Levene A, MacKie RM. Pathological reporting of cutaneous malignant melanoma. *WHO Melanoma Programme Publications*, N.2, 1992.

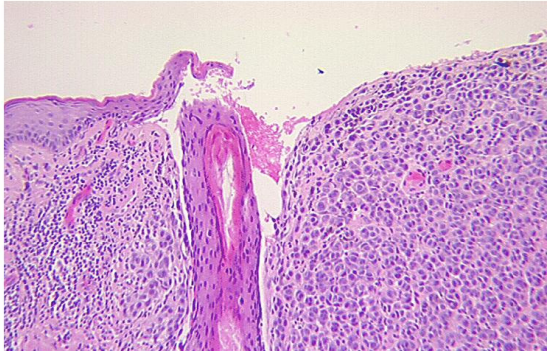

Figura 1. Melanoma ulcerato. La proliferazione neoplastica erode e discontinua la sovrastante lamina epidermica (EE, ingrandimento originale x200).

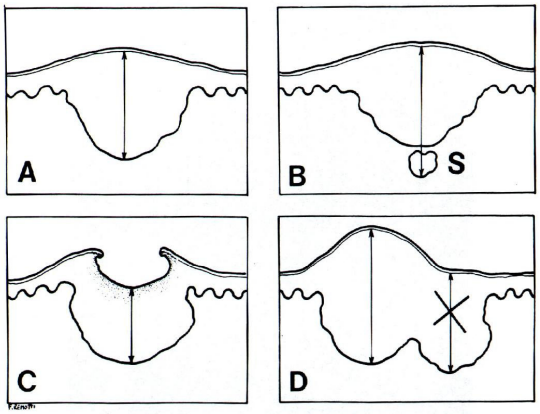

Figura 2. Metodo di misurazione dello spessore sec. Breslow (da Cohran AJ et al, 1997).

4. Cochran AJ, Baily C, Cook M, et al. Recommendations for the reporting of tissue removed as part of the surgical treatment of cutaneous melanoma. *Am J Clin Pathol* 110: 719-722, 1998.
5. Urso C, Batolo D, Chimenti S et al. Linee guida per la refertazione lesioni melanocitiche cutanee. *Pathologica* 92: 43-44, 2000.
6. Borgognoni L, Crocetti E, Maio M et al. Raccomandazioni cliniche per il melanoma cutaneo, ITT, 2007: pag. 22.
7. Ackerman AB. Malignant melanoma: a unifying concept. *Hum Pathol* 11: 591–595,1980.
8. Bakotic B, Ackerman AB. Staging of melanoma: a critique in historical perspective. Part I. *Am J Dermatopathol* 27: 160-164, 2005.
9. Kung JX, Ackerman AB. Staging of melanoma: a critique of the most recent (2002) system proposed by the American Joint Committee on Cancer. Part II. *Am J Dermatopathol* 27: 165-16. 2005.