AREE GRIGIE NELLA PATOLOGIA MELANOCITARIA:
concetti, diagnosi e gestione dei pazienti

I tumori ordinariamente si distinguono in tumori benigni, che comprimono, non invadono e non metastatizzano, e tumori maligni, che infiltrano, invadono e dànno metastasi. Tale distinzione è resa possibile istologicamente dalla relazione, *reale ma non necessaria*, esistente tra forma e natura delle lesioni (la prima come funzione della seconda). A volte, però, morfologia e comportamento biologico si presentano parzialmente disgiunte, configurandosi così aree grigie comprendenti lesioni di difficile diagnosi e/o di potenziale indeterminato. Nella patologia melanocitaria, la disgiunzione tra morfologia e comportamento è relativamente frequente e particolarmente insidiosa, per cui si viene a creare un'area grigia relativamente molto espansa, che contiene un discreto numero di lesioni [1]. Alcuni nevi comuni, nevi con alone, nevi in sedi speciali, nevi "displastici", nevi combinati, nevi con fibrosi, nevi penetranti, nevi clonali, assieme ad altre entità, come nevi di Reed atipici, melanomi nevoidi e melanomi lentigginosi, possono essere considerati lesioni appartenenti all'area grigia, che contiene infine ancora forme discusse e controverse come il melanocitoma epitelioide pigmentato, il nevo blu atipico e il tumore di Spitz atipico.

Il melanocitoma epitelioide pigmentato (melanoma tipo animale) è una rara lesione, caratterizzata da prominente produzione di melanina, simile a certi tumori osservati negli equini [2]. Clinicamente, il tumore si presenta come una placca o nodulo di colore blu-nero, di dimensioni spesso maggiori di 1 cm, ma anche più piccole, in soggetti giovani, adulti e anche bambini [3]. Istologicamente, è una lesione dermica fortemente pigmentata, che si può estendere all'ipoderma, con cellule, epitelioidi, fusate o dendritiche, frammiste a numerosi melanofagi [2-3]. Tale tumore può recidivare localmente e dare frequentemente ripetizioni linfonodali, ma poiché le metastasi a distanza sono rare, è talora classificato come lesione a basso grado di malignità [4], che i caratteri morfologici avvicinano in maniera più o meno rilevante ad altre lesioni dermiche a cellule dendritiche ed epitelioidi, i cui confini sono tuttora indistinti e la cui autonomia rimane da stabilire [4-5].

Nello spettro morfologico dei nevi blu, alcune forme possono presentare caratteri istologici atipici, come margini infiltrativi, pleomorfismo nucleare, alto rapporto nucleo-citoplasmatico e mitosi. Tali lesioni, indicate nel loro complesso come "nevi blu atipici", rappresentano una difficile e controversa frazione dell'area grigia tra le lesioni melanocitiche. Il nevo blu atipico, descritto originariamente come variante bizzarra, ma benigna del nevo blu cellulare [6], è stato riguardato in seguito da un lato come un tumore melanocitico di natura indeterminata o intermedia [7-8] e dall'altro come un'entità fittizia, creata per evitare la diagnosi differenziale, spesso difficile, tra nevi blu e certe forme di melanoma [9]. Dallo studio dei casi e da un esame critico della letteratura, tuttavia, emerge

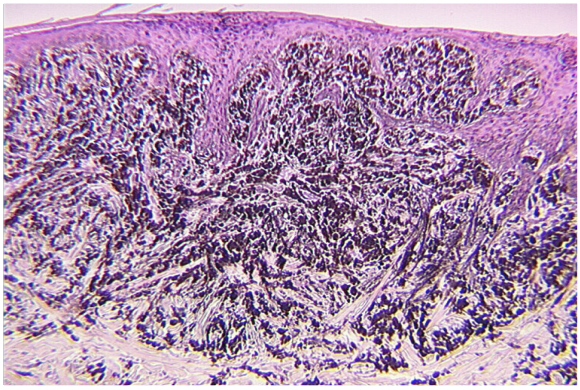

Figura 1. Melanocitoma epitelioide pigmentato (melanoma di tipo animale): la proliferazione neoplastica dermica, intensamente pigmentata, è cositituita da melanociti epitelioidi, fusati e dendritici e da numerosi melanofagi (EE, ingrandimento originale x100).

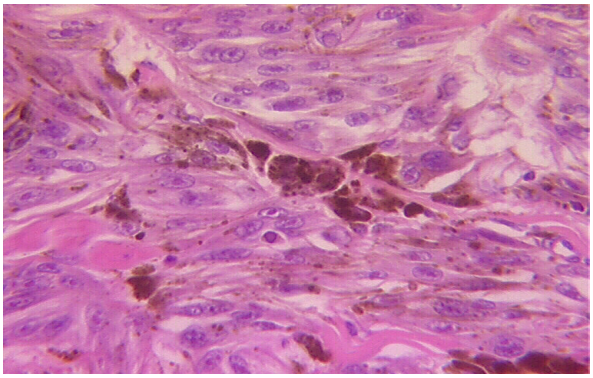

Figura 2. Nevo blu atipico: area di melanocitici epitelioidi e dendritici, con atipica citologica (EE, ingrandimento originale x400).

la possibilità di un diverso approccio dia-gnostico che, alla luce della emergente diversità geno-fenotipica delle lesioni melanocitiche e non ignorando la peculiarità morfologica e biologica di questi tumori, consenta un più chiaro e razionale inquadramento delle lesioni oggi tuttora etichettate come nevi blu atipici.

I tumori di Spitz atipici sono lesioni a grandi cellule epitelioidi e fusate con caratteri istologici del nevo di Spitz e caratteri riferibili al melanoma, di difficile diagnosi e di discussa natura [10]. Tumori meno aggressivi, secondo alcu-

ni, sono considerate lesioni a potenziale incerto o indeterminato, ma senza prove concrete, rimanendo unica loro realtà incontrovertibile la difficoltà nella diagnosi, dovuta certo alla loro morfologia, ma forse anche ad improprietà dei criteri correntemente impiegati.

Nonostante l'area grigia delle lesioni melanocitiche sia comunque, oggettivamente, una realtà, essa stenta ancora ad avere una sua piena legittimità teorica, più che per evidenza scientifica, per alcune impostazioni di pensiero pseudo-razionaliste che tuttora permangono [11]. E' probabile, dunque, che questo tema necessiti di essere rivisitato con maggiore aderenza ai dati empirici e attraverso l'attenta verifica degli argomenti concettuali, nonché alla luce dei nuovi dati genetici e molecolari che emergono dai più recenti studi.

C. URSO
UO Anatomia Patologica - Dermatopatologia
Ospedale S. M. Annunziata
Azienda Sanitaria di Firenze

Bibliografia

1. Urso C. Regole ed eccezioni nella diagnosi del melanoma. Pathologica, 97: 323-334, 2005.
2. Crowson AN, Magro CM, Mihm MC. Malignant melanoma with prominent pigment synthesis: "Animal type" melanoma – A clinical and histological study of six cases with a consideration of other melanocytic neoplasms with prominent pigment synthesis. Hum Pathol 30: 543-550, 1999.
3. Antony FC, Sanclemente G, Shaikh H, et al. Pigment synthesizing melanoma (so-called animal type melanoma): a clinicopathological study of 14 cases of a poorly known distinctive variant of melanoma. Histopathology 48: 754-762, 2006.
4. Zembowicz A, Carney JA, Mihm CMJ. Pigmented epithelioid melanocytoma, a low grade melanoma indistinguishable from animal type melanoma and epithelioid blue nevus. Am J Surg Pathol 28: 31–40, 2004.
5. Ludgate MW, Fullen DR, Lee J, et al. Animal-type melanoma: a clinical and histopathologi-cal study of 22 cases from a single institution. Br J Dermatol 162:129-136, 2010.
6. Avidor I, Kessler E. 'Atypical' blue nevus – a benign variant of cellular blue nevus. Presentation of 3 cases. Dermatologica 1977; 154: 39-44.
7. Tran TA, Carlson JA, Basaca PC et al. Cellular blue nevus with atypia (atypical cellular blue nevus): a clinicopathologic study of nine cases. J Cutan Pathol 1998; 25: 252-258.
8. Murali R, McCarthy SW, Scolyer RA. Blue nevi and related lesions: a review highlighting atypical and newly described variants, distinguishing features and diagnostic pitfalls.Adv Anat Pathos 16 :365-382, 2009.
9. Mones JM, Ackerman AB. "Atypical" blue nevus, "malignant" blue nevus, and "metastasizing" blue nevus: a critique in historical perspective of three concepts flawed fatally. *Am J Dermatopathol* 2004; 26: 407–430.
10. Barnhill RL, Cerroni L, Cook M, et al. State of the art, nomenclature, and points of consensus and controversy concerning benign melanocytic lesions: outcome of an international workshop.Adv Anat Pathos 17: 73-90, 2010.
11. Urso C. Melanocytic Lesions, Spitz Tumors, and Don Ferrante's Logic. Am J Dermatopathol 29: 491-494, 2007.