VI GIORNATA DI DERMATOPATOLOGIA
Ospedale S. M. Annunziata
Sabato 8 febbraio 2014

LESIONI MELANOCITARIE DENDRITICHE DALLA MORFOLOGIA ALLA GENETICA

TUMORI BLU: MORFOLOGIA E DIAGNOSI ISTOLOGICA

C. URSO
Anatomia Patologica – Dermatopatologia - Ospedale S. M. Annunziata - Azienda Sanitaria di Firenze

Nelle sezioni istologiche i melanociti dell'epidermide appaiono come cellule chiare, ma con opportune colorazioni rivelano cellule a morfologia dendritica (δενδρον, *gr.* albero), mostrando lunghi prolungamenti ramificati che si insinuano tra i cheratinociti. Diversamente, nelle lesioni melanocitarie, benigne e maligne, i melanociti possono mostrare varia morfologia, da forma rotonda-ovale o epitelioide a fusata o dendritica). Le lesioni melanocitarie dendritiche sono lesioni maggiormente dermiche, spesso molto pigmentate, che clinicamente appaiono di colore grigio-blu per la riflessione della componente blu della luce da parte dei granuli di melanina dermici (effetto Tyndall). Il prototipo di queste lesioni, il *nevo blu*, è descritto da Max Tiéche (Fig. 1) nel 1906 [1], all'Università di Berna sotto la direzione di Josef Jadassohn (nevo di Jadasshon-Tièche). Solo molti anni dopo, nel 1949, Arthur Allen separerà dalla, allora più di ora, confusa categoria dei melanomi, il *nevo blu cellulare* [2]. Nel 1953, la coppia Allen-Spitz scorporerà la variante maligna delle lesioni blu (*nevo blu maligno*) dall'indistinto gruppo dei "melanomi" [3].

Clinicamente, il nevo blu si osserva ad ogni età (più frequente in giovani adulti), spesso alle estremità, al cuoio capelluto, al volto e in regione glutea. Il nevo blu comune è una lesione pigmentata rilevata, papulare, spesso ben demarcata, di colore grigio-blu (Fig. 2), piccola (<1 cm), a volte più scura, con qualche irregolarità del margine o lievemente asimmetrica; dermatoscopicamente, mostra pigmentazione grigio-blu omogenea, *pattern* astrutturato, con assenza di reticolo, punti e globuli. Istologicamente, è una lesione dermica simmetrica, con rispetto epidermico e varia estensione in profondità, costituita da cellule fusate e dendritiche, con vario contenuto di melanina (Fig. 3), senza atipia e mitosi. Il nevo blu cellulare è un nodulo cutaneo più grande, fino a diversi centimetri, di colo-re blu-nero. Microscopicamente, è costituito da cellule fusate dendritiche e da cellule ovali, in *pattern* solido o alveolare, con estensione al derma reticolare e all'ipoderma e caratteristiche formazioni bulbari; l'epidermide è rispettata, la lesione è simmetrica, non vi sono atipie o mitosi. I nevi blu possono essere multipli, esibire insoliti aspetti clinici (a chiazza, a bersaglio, lineare, con satellitosi), presentarsi in sedi extracutanee (incluse prostata, endometrio, cervice uterina, linfonodi) e mostrare molte varianti istologiche (scarsa pigmentazione, desmoplasia, mucine, aspetti degenerativi vascolari e stromali, cellule pallone, componente angiomatosa).

Le macchie blu comprendono: la *macchia mongolica*, grande, in sede sacrale, e i *nevi fuscocerulei*: nevo di Ota (oftalmo-mascellare), nevo di Ito (acromio-deltoideo), nevo di Sun (zigomatico) e nevo di Hori (faciale). Una componente blu si osserva a volte nel *nevus spilus*, lesione pigmentata con papule macchie più scure, e nei *nevi combinati*.

Fig. 1. Max Tièche (1878-1938)

Fig. 2. Nevo blu.

Il *nevo blu maligno* (sin. melanoma associato a nevo blu, melanoma insorgente su nevo blu, melanoma insorgente in sede di precedente escissione di nevo blu, melanoma con caratteri del nevo blu, melanoma simulante il nevo blu, melanoma nevo blu-simile, melanoma tipo nevo blu, melanoma blu) è un tumore raro, che colpisce gli adulti oltre i 40 anni, insorgente maggiormente al cuoio capelluto, regione glutea e torace. Si presenta come un nodulo blu-nero, grande da 2 a 13 cm, talora ulcerato, o a noduli multipli. Istologicamente è un tumore ad estensione ipodermica, grande asimmetrico, con marcata cellularità, masse solide, marcata atipia, eterogeneità cellulare, mitosi, mitosi atipiche e necrosi.

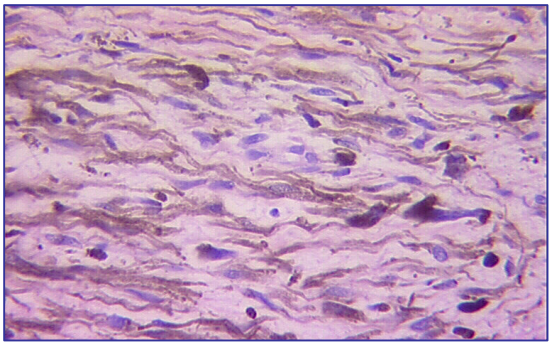

Fig. 3. Nevo blu comune: melanociti dendritici pigmentati nel derma) (EE x 150).

Lesione melanocitaria dendritica particolare è il *nevo blu a placca* (Pittman & Fisher, 1976), lesione cutanea rilevata, a placca, grande (fino a 20 cm), estesa ai tessuti circostanti, congenita o acquisita, spesso osservata al tronco, che istologicamente presenta aree tipo nevo blu comune e tipo nevo blu cellulare [4]. Tale tumore può dare origine a nodularità sottocutanee [5] e in qualche caso invadere i piani fasciali e l'osso sottostante; raramente sono state osservate metastasi [6]. Simile appare il *nevo blu cellulare gigante infiltrante*, ampia lesione blu, localizzata al cuoio capelluto o al volto, infiltrante le ossa del cranio e i tessuti retrobulbari e periorbitari [7]. Infine, è descritta come *amartoma neurocristico pilare* una lesione cutanea blu a placca, grande, a lenta crescita, estesa ai tessuti sottocutanei, congenita o acquisita; istologicamente caratterizzata da melanociti fusati dendritici pigmentati e cellule somiglianti alle cellule di Schwann attorno ai follicoli piliferi [8]. Per quanto, quest'ultimo tumore sia stato descritto come entità separata, rimangono molto suggestive le somiglianze con i precedenti, tanto da far pensare, se non ad identità, almeno a possibili strette relazioni tra essi, come tumori melanocitari a placca, con cellule dendritiche e bassa malignità. In ciascuno di essi è descritta l'insorgenza di franca malignità con metastasi, etichettata come melanoma, nevo blu maligno o amartoma neurocristico maligno [9-11].

Il *nevo blu atipico*, descritto come entità istologicamente atipica ma benigna nel 1977 [12], nel tempo è stata rivalutata come lesione intermedia o indeterminata, capace seppur raramente di recidive locali, metastasi ai linfonodi e a distanza [13]. Clinicamente è un nodulo blu-nero, localizzato nelle stesse sedi del nevo blu (estremità, cuoio capelluto, regione glutea, tronco), di cospicue dimensioni (media 17 mm). Istologicamente, mostra asimmetria, margini infiltrativi, densità cellulare, necrosi focale, atipia citologica (cellule bizzarre o giganti), rare mitosi ($\geq$1-2/mm^2) (Fig. 4), infiltrato infiammatorio [12-13].

Alcuni tumori melanocitari che mostrano cellule dendritiche sono stati accostati ai tumori blu, ma presentano caratteristiche particolari. Il *nevo penetrante* [14] è una lesione che si osserva per lo più in soggetti giovani, spesso di recente insorgenza, molto spesso nella metà superiore del corpo. E' una papula marrone-blu-nera, talora discromica, che istologicamente presenta *silhouette* cuneiforme, con base in alto, cellule fusate ed epitelioidi pigmentate citoplasma chiaro, vario contenuto di melanina e melanofagi, orientamen-to periannessiale e peri-vascolare, atipia lieve (pleomorfismo, pseudoinclusioni), mitosi assenti o molto rare. I casi con mitosi vengono riguardati con attenzione e considerati tumori a potenziale indeterminato (*nevi penetranti atipici*).

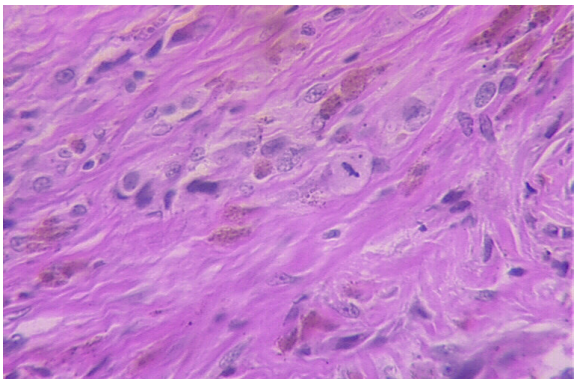

Fig. 4. Nevo blu atipico: atipia cellulare e una mitosi (EE x 250).

Il *melanoma di tipo animale (*melanocitoma epitelioide pigmentato, melanoma con prominente sintesi di melanina, melanoma ipermelanotico, melanoma equino) è un nodulo blu-nero, ben demarcato, insorgente nelle stesse sedi dei nevi blu (estremità, cuoio capelluto, regione glutea, tronco) [15]; dermatoscopicamente mostra un *pattern* omogeneo blu-nero con pseudopodi e aree grigio-blu periferiche. Al microscopio appare come una lesione nodulare dermica e/o ipodermica con asimmetria e margini infiltrativi, mancato rispetto epidermico, talora pagetoidismo, iperplasia epidermica, cellule epiteliodi a nucleo vescicoloso nucleolate, cellule dendritiche, alto contenuto di melanina e numerosi melanofagi; mitosi rare o assenti. Il melanoma di tipo animale appare molto simile ad una lesione melanocitica descritta in pazienti con complesso di Carney, denominata *nevo blu epitelioide* [16]. Tali lesioni appaiono difficilmente distinguibili, per cui è stato proposto il termine *melanocitoma epitelioide pigmentato*, come

etichetta che le possa inglobare cumulativamente [17].

In conclusione, le lesioni melanocitarie dendritiche, appaiono clinicamente blu, e istologicamente caratterizzate da cellule pigmentate con lunghi prolungamenti citoplasmatici. Alcune di esse sono adeguatamente comprese (nevi blu, nevi fuscocerulei, nevi combinati), altre sono controverse circa la natura (nevo blu maligno) o per comportamento biologico (nevo blu atipico, nevo blu a placca). Tali controverse interpretazioni si estendono ad altre lesioni con cellule dendritiche, non necessariamente blu, come i nevi penetranti atipici e il melanoma di tipo animale/melanocitoma epitelioide pigmentato. A guardar bene, gran parte delle controversie nasce dal mancato riconoscimento teorico e pratico di una categoria di tumori melanocitari a basso potenziale maligno (melanomi di basso grado), che possono presentare frequente coinvolgimento linfonodale ma bassa frequenza di metastasi e bassa mortalità [18].

Bibliografia

1. Tièche M. Uber benigne Melanome (Chromatophorome) der Haut- "blaue Naevi.Virchows Arch Path Anat 186: 212–229, 1906.

2. Allen AC. A reorientation on the histogenesis and clinical significance of cutaneous nevi and melanomas. Cancer 2: 28-56, 1949.

3. Allen AC, Spitz S. Malignant melanoma: a clinicopathological analysis of the criteria for diagnosis and prognosis. Cancer 6: 1-45, 1953..

4. Pittman JL, Fisher BK. Plaque-type blue nevus. Arch Dermatol 112: 1127-1128, 1976.

5. Busam KS, Woodruff JM, Erlandson RA, et al. Large plaque-type blue nevus with subcutaneous cellular nodules. Am J Surg Pathol 24; 92-99, 2000.

6. Mooi WL, Krausz T. Blue nevus and related lesions. In *Pathology of melanocytic disorders*. Hodder Arnold, London 2007: p. 133-166.

7. Bittencourt AL, Monteiro DA, De Pretto OJ. Infiltrating giant cellular blue naevus. J Clin Pathol 60: 82–84, 2007.

8. Tuthill RJ, Clark WH Jr, Levene A. Pilar neurocristic hamartoma: its relationship to blue nevus and equine melanotic disease. Arch Dermatol 118:592–596, 1982.

9. Yeh I, Fang Y, Busam KJ. Melanoma arising in plaque-type blue nevus with subcutaneous cellular nodules. Am J Surg Pathol 36: 1258-1263, 2012.

10. Garcia-Rabasco A, Marin-Bertolin S, Esteve.Martinez A, et al: Dermal melanocytosis of the scalp: malignant blue nevus, neurocutaneous melanosis, or neurocristic cutaneous hamartoma?. Am J Dermatopathol 34: 177-181, 2012.

11. Linskey KR, Dias-Santagata D, Nazarian MR, et al. Malignant neurocristic hamartoma; a tumor distinct from conventional melanoma and malignant blue nevus Am J Surg Pathol 35: 1570-1577, 2011.

12. Avidor I, Kessler E. Atypical blue nevus – a benign variant of cellular blue nevus: presentation of three cases. Dermatologica 154: 39-44, 1977.

13. Tran TA, Carlson JA, Basaca PC, et al. Cellular blue nevus with atypia (atypical cellular blue nevus) a clinicopathologic study of nine cases. J Cutan Pathol 25: 252-258, 1998.

14. Seab JA jr, Graham JH, Helwig EB. Deep penetrating nevus. Am J Surg Pathol 13: 39-44, 1989.

15. Crowson AN, Magro CM, Mihm MC. Malignant melanoma with prominent pigment synthesis: "Animal type" melanoma. A clinical and histological study of six cases with a consideration of other melanocytic neoplasms with prominent pigment synthesis. Hum Pathol 30:543-550, 1999.

16. Carney JA, Ferreiro JA. The epithelioid blue nevus: A multicentric familial tumor with important associations, including cardiac myxoma and psammomatous melanotic schwannoma. Am J Surg Pathol 20; 259-272, 1996.

17. Zembowicz A, Carney JA, Mihm MC. Pigmented epithelioid melanocytoma: a low-grade melanocytic tumor with metastatic potential indistinguishable from animal-type melanoma and epithelioid blue nevus. Am J Surg Pathol 28:31-40, 2004;

18. Urso C. *Tertium non datur*? Legitimacy of a third diagnostic category in melanocytic lesions. Arch Pathol Lab Med 136: 1181-1183, 2012.