MELANOMA *IN SITU* – FASI DI CRESCITA – REGRESSIONE: CONCETTI CONTROVERSI NEL MELANOMA CUTANEO

C. URSO
SOS Anatomia Patologica – Dermatopatologia - Ospedale S. M. Annunziata - Azienda Sanitaria di Firenze

La diagnosi di melanoma *in situ* è ormai universalmente accettata, ma non era così quando il concetto fu formulato per la prima volta, perché l'idea di melanoma maligno in quegli anni era molto differente da quella attuale. Il termine melanoma *in situ* fu usato per la prima volta nella I edizione del trattato di istopatologia cutanea di W. F. Lever nel 1949 [1]. Negli anni 50, e ancora nei decenni successivi, il melanoma era un tumore pigmentato, di grandi dimensioni, nodulare, ulcerato, in fase avanzata, spesso già con noduli satelliti e metastasi [2]. Le lesioni iniziali, piatte o modicamente rilevate erano etichettate come nevi, lentigo o melanosi. Lever applicò il termine melanoma *in situ* alle espressioni di melanoma con cellule maligne confinate entro l'epidermide [1], queste però non configuravano una specifica lesione autonoma, ma rappresentavano solo un quadro alla periferia del tumore. L'autonomia della lesione si affermò solo con A. C. Allen (Fig. 1), che richiamò l'attenzione sull'analogia tra lesioni epiteliali e lesioni melanocitiche (che egli considerava epiteliali), paragonando il melanoma in fase iniziale al carcinoma squamoso e la cheratosi attinica al nevo giunzionale [3]. Allen distingueva il "nevo quiescente", senza rapporto con la malignità, dal "nevo attivo", precursore del melanoma [3-4]. Il "nevo attivo" coincide in larga parte con quello che oggi si considera melanoma *in situ*, come si rileva dalle microfotografie originali, e poiché l'autore fornì a suo tempo anche criteri per la diagnosi, sembra poter dare ad Allen il merito del riconoscimento del melanoma *in situ* come lesione autonoma. Ackerman ha criticato Allen, considerando il concetto di "nevo attivo" fonte di confusione [5], ma queste critiche, seppure utili a far luce sull'argomento, appaiono oggi troppo severe, perché la differenza tra "nevo attivo di Allen" e melanoma *in situ* di oggi è solamente di ordine semantico [6].

Il melanoma *in situ*, comunque, ricevette un esatto inquadramento nell'ambito di una più ampia ricostruzione della storia naturale del melanoma solo alla fine degli anni 60, con gli studi di Clark [7]. Clark riconobbe nel melanoma un momento in cui le cellule maligne apparivano confinate sopra la membrana basale epidermica, che chiamò melanoma I livello, ma non lo considerò una entità clinico-patologica, una diagnosi da usare nei referti istologici [8]. Il melanoma *in situ* diverrà una lesione autonoma diagnosticabile clinicamente e istologicamente solo alla fine degli anni 70 con gli studi di Ackerman [9-10], che formulò il concetto di melanoma *in situ*, come lesione autonoma, analoga al carcinoma *in situ*, [9] e propose come criteri per la diagnosi istologica gli stessi usati per la diagnosi di melanoma in generale [10]. Negli anni 80 si aprì dunque una polemica tra Clark, che non riconosceva legittimità



Fig. 1: Arthur C. Allen (1910-1994)

di entità autonoma alla lesione [8] e Ackerman che invece ne rimarcava l'autonomia [10]. Alla base stava una diversa concezione della storia naturale del melanoma. Clark impostava la sua interpretazione dello sviluppo del melanoma sull'esistenza di due distinte fasi di crescita: *fase radiale* e *fase verticale*. Nella fase radiale il melanoma cresceva orizzontalmente, come una macchia d'inchiostro sulle pelle, accrescendosi radialmente, con poca propensione all'infiltrazione profonda; nella fase verticale il tumore formava un nodulo e cresceva verso il basso [7-8]. All'interno della fase radiale si potevano distinguere un primo momento in cui tutte le cellule neoplastiche erano confinate all'epidermide e agli epiteli annessiali (melanoma livello I o *in situ*) (Fig. 2) e un secondo momento in cui le cellule superavano la membrana basale e infiltravano il derma, in maniera discontinua, secondo una direttrice orizzontale (melanoma livello II o microinvasivo) [7-8,11]. La fase verticale iniziava quando, nell'ambito di una iniziale infiltrazione discontinua del derma (livello II), si formava un primo nido tumorale che in dimensioni supe-

rava il più grande nido epidermico, con possibile presenza di mitosi, indizio del cambiamento della fase; proseguiva poi con l'occupazione di tutto il derma e l'ipoderma (livelli III-V). L'importanza di queste due fasi, secondo Clark, risiedeva nel fatto che il melanoma in fase radiale non aveva competenza per metastasi, acquisita invece dalla neoplasia in fase verticale [7-8,11]. Essendo dunque la cesura fondamentale posta tra fase radiale e fa-

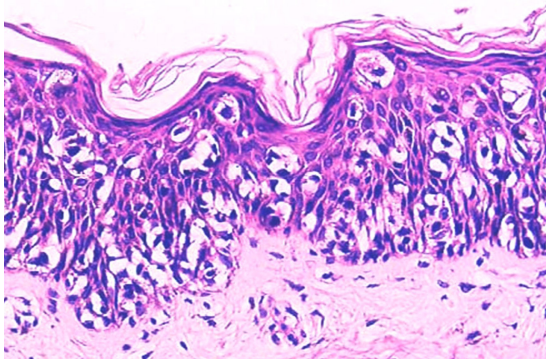

Fig. 2: Melanoma *in situ* (EE x 250).

se verticale, poco rilevante appariva il momento in cui la neoplasia *in situ* diventava invasiva. Ackerman, invece, in analogia con la patologia degli altri tumori, riteneva essenziale la distinzione tra melanoma non invasivo o *in situ* e melanoma invasivo. Il pensiero di Clark che diminuiva implicitamente il valore clinico del concetto di melanoma *in situ*, portò al conio di numerose espressioni, più o meno complicate, per indicare il melanoma *in situ* (iperplasia melanocitaria atipica, neoplasia melanocitaria intraepidermica, proliferazione melanocitica pagetoide, displasia melanocitica severa), il cui obiettivo era di evitare la parola "melanoma" [12]. La linearità della posizione di Ackerman tuttavia alla fine ha prevalso e oggi il concetto e la diagnosi di melanoma *in situ* sono accettati anche dagli epigoni di Clark [13], che però finché visse non ne accettò mai il concetto, considerandolo una contraddizione in termini [14].

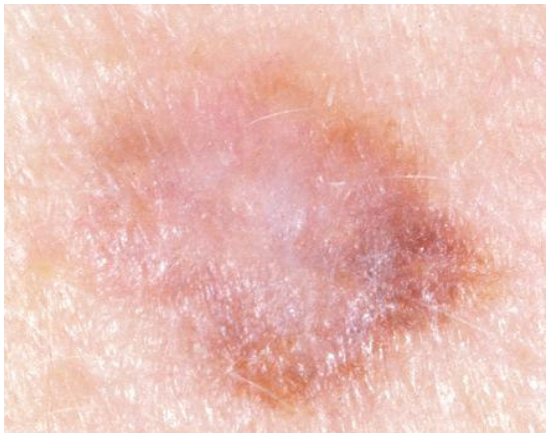

Fig. 3: Melanoma in regressione.

In ogni momento della vita del melanoma (crescita intraepidermica, fase radiale e fase verticale) può insorgere una risposta dell'ospite, esplicandosi come un infiltrato linfocitario peri e intratumorale (*linfociti infiltranti il tumore*, TIL) e successivamente come scomparsa di parte del tumore con esito in fibrosi (*regressione*). La possibile scomparsa totale o parziale del melanoma appare nella letteratura negli anni 50 [15]. Tale fenomeno, etichettato come regressione spontanea, è osservabile in forma parziale in circa il 30% dei melanomi. Clinicamente la regressione si presenta come un'alterazione del colore della lesione con aree depigmentate, diminuzione delle dimensioni e scomparsa di alcune aree (Fig. 3). Istologicamente, la fase flogistica della regressione (fase precoce) è caratterizzata da un denso infiltrato linfocitario lichenoide e scomparsa di cellule tumorali; la fase tardiva da tessuto fibroso, neoformazione vascolare, linfociti e melanofagi, anche in accumuli a configurazione nodulare (*melanosi tumorale*) [16]. Fenomeni simili possono osservarsi in lesioni me-lanocitiche benigne (nevi e lentigo solare), o anche in lesioni epiteliali (carcinoma basocellulare pigmentato). L'infiltrazione linfocitaria nel melanoma è stata considerata come un fenomeno prognosticamente favorevole [17], ma studi successivi non hanno confermato tale assunto [18]. Similmente controverso è il significato prognostico della regressione, essendo stato trovato avere un ruolo prognostico favorevole, sfavorevole e indifferente [18-21]. Certamente, la risposta dell'ospite (infiltrazione linfocitaria e regressione) è segno di contrasto al melanoma da parte del sistema immunitario e come tale potenzialmente favorevole, ma l'esito finale non è certo. Se, infatti, tale risposta riesce a distruggere

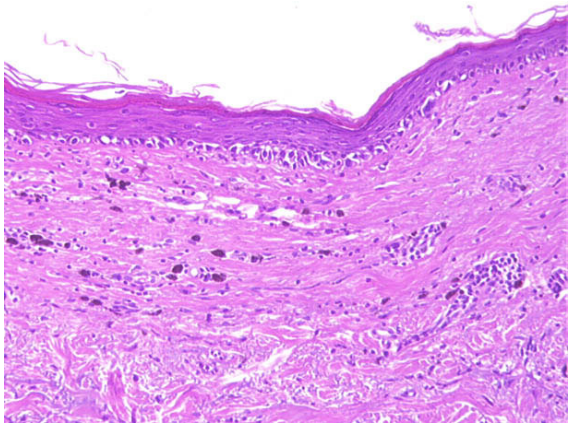

Fig. 4: Melanoma in regressione con residua componente intreapidemica (EE x 100).

tutte le cellule del tumore, il paziente può guarire, ma poiché, nella maggioranza dei casi, la distruzione che si ottiene è solo parziale, la risposta immunitaria di norma non riesce ad evitare che il paziente possa sviluppare metastasi. D'altro canto può accadere che la regressione di parti profonde del tumore faccia risultare lo spessore misurato più basso del reale, suggerendo falsamente una prognosi più favorevole. Il caso estremo di questa evenienza è rappresentato dalla totale scomparsa

della componente dermica in melanomi invasivi, che possono così apparire come totalmente intrae-pidermici e suscettibili così di essere erroneamente etichettati come melanomi *in situ* (Fig 4). Questi casi sono all'origine dell'apparente dilemma posto dalle metastasi in pazienti con lesioni diagnosticate come melanomi *in situ* [22].

Bibliografia

1. Lever WF. *Histopathology of the skin*. Philadelphia. JB Lippincott, 1949: p. 400.
2. Robbins SL. *Pathology*. 3 ed., WB Saunders Company, Philadelphia – London, 1967, p. 1295
3. Allen AC. A reorientation on the histogenesis and clinical significance of cutaneous nevi and melanoma. Cancer 1949; 2: 28-56.
4. Allen AC, Spitz S. Malignant melanoma: a clinicopathological analysis of the criteria for diagnosis and prognosis. Cancer 1953; 6: 1-45.
5. Ackerman AB. The concept of malignant melanoma in situ. In Elder DE (ed.): *Pathobiology of malignant melanoma*. Karger, Basel 1987, pp. 205-210.
6. Allen AC. *The skin. A clinicopathological treatise*. 1 ed. CV Mosby, St. Louis, 1954.
7. Clark WH Jr, From L, Bernardino EA, et al. The histogenesis and biologic behavior of primary human malignant melanomas of the skin. Cancer Res 1969; 29: 705-726.
8. Clark WH Jr, Folberg R, Ainsworth AM. Tumor progressiion in primary human cutaneous malignant melanoma. In Clark WH Jr, Goldman LI, Mastrangelo MJ, eds. *Human malignant melanoma*. New York, Grune & Stratton, 1979, pp. 15-31.
9. Ackerman AB, Su WPD. The histology of cutaneous malignant melanoma. In : Kopf A, Bart R, Rodriguez-Sains R, Ackerman AB eds. *Malignant Melanoma*. New York: Masson, 1979: 25-147.
10. Kamino H, Ackerman AB. Malignant melanoma in situ: the evolution of malignant melanoma within the epidermis. In Ackerman AB ed. *Pathology of malignant melanoma*. Masson, New York 1981, pp. 59-91.
11. Elder DE, Guerry D IV, Epstein MN, Zehngebot L, Lusk E, Van Horn M, Clark WH Jr. Invasive malignant melanomas lacking competence for metastasis. Am J Dermatopathol 1984; 6 (Suppl. 1): 55-61.
12. Ackerman AB, Borghi S. "Pagetoid melanocytic proliferation" is the latest evasion from a diagnosis of "melanoma in situ". Am J Dermatopathol 1991; 13: 583-604.
13. Mihm MC, Murphy GF. Malignant melanoma *in situ*: an oxymoron whose time has come. Hum Pathol 1998; 29: 6-7.
14. Clark WH Jr. Malignant melanoma in situ. Hum Pathol 1990; 21: 1197-1198.
15. Sumner WC. Spontaneous regression of melanoma. Report of a case. Cancer 1953; 6: 1040-1043.
16. Weedon D. Weedon's skin pathology. 3 ed. Churchill-Livingstone, 2010, pag.743.
17. Clark WH, Elder DE, DuPont G.IV et al. Model predicting survival in Stage I melanoma based on tumor progression. J Natl Cancer Inst 1989; 81: 1893 -1904.
18. Eriksson H, Frohm-Nilsson M, Jaras J et al. Prognostic factors in localized invasive primary cutaneous malignant melanoma: results of a large population-based study. Br J Dermatol 2015; 172: 175-186.
19. Gromet MA, Epstein WL, Blois MS. The regressing thin malignant melanoma. A distinctive lesion with metastatic potential. Cancer 1978; 42: 2282-2292.
20. McGovern VJ, Shaw HM, Milton GW et al. Prognostic significance of the histologic features of malignant melanoma. Histopathology 1979: 3: 385-389.
21. Barnhill RL, Fine JA, Roush GC et al. Predicting five-year outcome for patients with cutaneous melanoma in a population-based study. Cancer 1996; 78: 427-432.
22. Guitart J, Lowe L, Piepkorn M, et al. Histologic characteristics of metastasizing thin melanomas. A case-control study of 43 cases. Arch Dermatol 2002; 138: 603-608.

PRECEDENTI EDIZIONI:

I. LINFONODO SENTINELLA NEI TUMORI MELANOCITICI DEL BAMBINO (2007)

II. IL REFERTO ISTOLOGICO NEL MELANOMA OGGI (2008)

III. LA QUESTIONE SPITZOIDE: APPROCCIO TEORICO-PRATICO AI TUMORI DI SPITZ ALLA LUCE DELLE RECENTI ACQUISIZIONI (2009)

IV. AREE GRIGIE NELLA PATOLOGIA MELANOCITARIA; CONCETTI, DIAGNOSI E GESTIONE DEI PAZIENTI (2010)

V. IL NEVO DISPLASTICO, DA CLARK AI GIORNI NOSTRI (2011)

VI. LESIONI MELANOCITARIE DENDRITICHE: DALLA MORFOLOGIA ALLA GENETICA. TUMORI BLU: MORFOLOGIA E DIAGNOSI ISTOLOGICA (2014)

Abstracts disponibili al sito **http://xoomer.virgilio.it/cylagu/pagina00.html**