E' TEMPO DI RICONSIDERARE LE NEOPLASIE SPITZOIDI?

C. URSO
SOS Anatomia Patologica Firenze - Azienda USL Toscana Centro

Le neoplasie spitzoidi (Fig. 1) non raramente pongono difficili problemi diagnostici, risultando in alcuni casi impossibile stabilire se la lesione in esame sia benigna o maligna. Nel tempo moltissimi sono stati gli studi condotti nel tentativo di risolvere il problema della distinzione tra nevo di Spitz (NS) e melanoma spitzoide (MS) [1,2]. Purtroppo, però, ad oggi, i criteri istologici proposti appaiono spesso incapaci di operare tale separazione con affidabilità, talché la concordanza diagnostica, anche tra dermatopatologi esperti, risulta tuttora desolatamente bassa.[1,3] Per di più, tutte le tecniche speciali impiegate, dall'immunoistochimica all'ibridazione *in situ*, passando per la PCR, si sono rivelate o totalmente inefficaci a fini diagnostici, o al più metodi ancillari, incapaci comunque di distinguere con affidabilità tra neoplasie benigne e neoplasie maligne.[4] Nel 2000, nel tentativo di aumentare la sensibilità della diagnosi, è stata proposta la biopsia del linfonodo sentinella in pazienti con tumori melanocitici di difficile diagnosi,.[5] Applicando tale procedura a pazienti con tumori di Spitz atipici (TSA), i risultati hanno dimostrato la presenza di depositi linfonodali nel 42% dei casi.[6–12] In un primo tempo, tali depositi, considerati micrometastasi, sono stati interpretati come prova della malignità delle rispettive lesioni primitive, che quindi potevano essere considerate melanomi o melanomi spitzoidi,[6–8] ma tale interpretazione è stata però subito criticata con l'argomento che la semplice presenza di aggregati melanocitari nel linfonodo non è di per sé sufficiente a far considerare tali aggregati vere metastasi, in quanto essi possono anche essere nevi nodali benigni, casualmente presenti nel linfonodo, o avere anche altro significato;[13] la conseguente conclusione è stata l'abbandono della biopsia del linfonodo sentinella a scopo diagnostico. Infine, più recentemente, sono stati eseguiti sulle neoplasie spitzoidi studi genetici e molecolari, incluse analisi mutazionali, ibridazione *in situ* (FISH) e ibridazione genomica comparativa (CGH),[14–19] ma purtroppo neanche queste sofisticate tecniche hanno permesso di ottenere finora un'affidabile e riproducibile separazione tra forme benigne e forme maligne.[20–21]

In questo deludente scenario, la domanda cruciale è *perché* la diagnosi delle neoplasie spitzoidi è così eccessivamente difficile e, pertanto, così drammaticamente esposta ad errore. Tutti gli studi sull'argomento, dopo aver constatato questi sconfortanti risultati, riepilogano le difficoltà e rimandano ad ulteriori futuri studi, magari più sofisticati, ma eludono questa essenziale domanda, a cui però bisognerebbe tentare di dare una risposta. Le cause che possono essere all'origine dei problemi nella diagnosi differenziale delle neoplasie spitzoidi possono essere molte. Anni fa, AB Ackerman scrisse che la causa è l'errore del cervello umano,[22] ma questa opinione appare troppo semplice e poco convincente, perché, se è indubbio che il cervello umano possa sbagliare, è però difficile spiegare perché il nostro cervello non sbagli praticamente mai nella diagnosi di lesioni come il carcinoma basocellulare, la cheratosi solare o il dermatofibroma e sbagli invece così frequentemente nella diagnosi delle neoplasie spitzoidi.

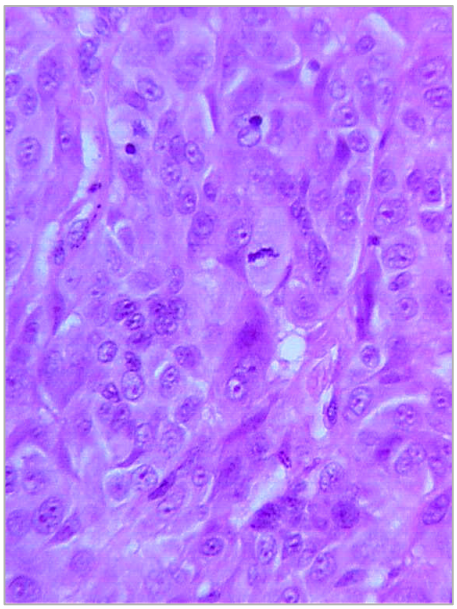

Fig. 1: Cellule epitelioidi atipiche in tumore di Spitz: al centro una in mitosi (EE x 400)

Una seconda possibile causa potrebbe essere il fatto che, nonostante i numerosi studi e l'esteso impiego di tecniche speciali, non sia stata ancora trovata una tecnica capace di distinguere tra NS e melanoma; è certamente possibile che tale tecnica sia trovata in futuro, ma, dopo 60 anni di ricerche, il gran numero e la grande varietà di sofisticate tecniche utilizzate con risultati deludenti suggeriscono che tale ritrovamento sia alla fine poco probabile, almeno nel breve periodo. Una terza causa infine potrebbe risiedere nei criteri correntemente usati per separare le forme benigne dalle forme maligne; i criteri potrebbero non funzionare appieno perché non adeguatamente identificati e studiati, perché poco riproducibili o perché obsoleti. Tuttavia, l'esame della letteratura specialistica mostra che i criteri istologici per

differenziare il NS dal melanoma sono stati studiati molto accuratamente, per molti anni, da molti centri qualificati e hanno anche una buona riproducibilità.[2] Certo, la maggior parte di essi è stata identificata più di 40 anni fa, quando le neoplasie spitzoidi erano considerate in maniera molto diversa dall'attuale; [23-24] è possibile quindi che i parametri istologici differenziali tra NS e melanoma siano oggi da rivalutare, ma appare molto difficile che tutte le presenti difficoltà dipendano realmente da questo. In sintesi, dunque, nessuna delle possibili cause considerate sembra ragionevolmente identificabile come l'origine del problema della diagnosi istologica delle neoplasie spitzoidi, che resta quindi da trovare.

Nel 2004 L. Cerroni ha ipotizzato che la prospettiva da cui le neoplasie spitzoidi erano considerate potesse essere sbagliata;[25] in questo caso, una (la) possibile causa dell'*impasse* diagnostico potrebbe essere una inadeguata *rappresentazione concettuale* di questi tumori. Nella rappresentazione corrente NS e MS sono considerati mere varianti, rispettivamente dei nevi melanocitici e del melanoma; tra queste entità è ammessa, poi, una area grigia poco definita, che abbraccia lesioni variamente indicate, come "tumori di difficile diagnosi", "tumori di incerta diagnosi", "tumori a basso potenziale", "tumori a potenziale incerto", "tumori a potenziale indeterminato", "melanocitomi", "tumori *borderline*", "*MelTUMP*", "*STUMP*" "*SAMPUS*", e "non so". Tale rappresentazione è basata essenzialmente su due vecchi postulati, frequentemente ripetuti negli anni, ma mai effettivamente dimostrati: 1) il melanoma è un tumore unico;[26] 2) il NS è un nevo. Tuttavia, oggi, il primo appare superato dalle acquisizioni provenienti dall'analisi genetica e mutazionale, che mostrano il melanoma come un complesso agglomerato di tumori diversi[27]. Il secondo, enunciato nel lontano 1949,[28] sebbene non dimostrato scientificamente, ha influenzato moltissimo la valutazione delle neoplasie spitzoidi. Infatti, nonostante siano stati riportati nel tempo eventi comunemente osservati nei tumori maligni, come recidive locali, satelliti cutanei, cellule nei vasi linfatici, depositi/metastasi nei linfonodi, il NS è stato tuttavia considerato, comunque, una lesione benigna, perché la prognosi finale risultava generalmente favorevole o più favorevole di quanto atteso;[29-32] allo stesso tempo, i casi con gli stessi caratteri clinici e istologici, che però presentavano metastasi viscerali ed esito infausto, venivano considerati melanomi erroneamente diagnosticati come NS.[33] Nello scorso decennio, nel tentativo di esplorare una possibile differente prospettiva per le neoplasie spitzoidi, è stato proposto di riguardare tali lesioni come una categoria a parte rispetto alle altre lesioni melanocitiche, come, cioè, un'autonoma classe di lesioni benigne e maligne, contraddistinte da peculiare citologia. L'immediata conseguenza di tale rappresentazione alternativa è che, se le neoplasie spitzoidi sono un gruppo autonomo di lesioni, i criteri usati per differenziare al loro interno le forme benigne dalle forme maligne possono non essere gli stessi usati per differenziare i nevi convenzionali dai melanomi convenzionali, rendendo opportuna una revisione dei criteri in uso, o cercandone di nuovi o proponendo un nuovo uso dei vecchi.[34] Naturalmente, però, l'eventuale ricerca di un nuovo approccio alla diagnosi istologica delle neoplasie spitzoidi non può eludere il tema delle lesioni ambigue o *borderline*, e specificamente dei TSA, lesioni nelle quali potrebbe alla fine risiedere la chiave per comprendere l'intero problema. Un ostacolo alla comprensione dei TSA è stato certamene per anni la mancanza di dati esaustivi sul *follow-up* dei pazienti, perché le casistiche pubblicate erano recenti e comunque esigue; recentemente tuttavia è stato pubblicato uno studio comprensivo su una cospicua serie di 541 casi di TSA, ricavati dall'analisi della letteratura.[35] In questa ampia *review* emerge che i pazienti con TSA presentano una rilevante percentuale di linfonodi sentinella positivi (39%), una frazione relativamente elevata di linfonodi nonsentinella coinvolti (19%), una incidenza molto bassa di recidive locali (<1%), una piccola ma definita percentuale di metastasi regionali (3%), una percentuale molto piccola di metastasi a distanza (1%) e una mortalità molto bassa (1%).[37] Discutendo i loro risultati, gli autori pongono la questione della natura del TSA, riproponendo le due ipotesi che da anni si confrontano nei vari studi: 1) i TSA sono un confuso conglomerato di tumori morfologicamente ambigui, contenente nevi problematici e insidiosi melanomi; 2) i TSA sono un gruppo di tumori morfologicamente e biologicamente intermedi, e quindi, melanomi a prognosi relativamente buona. Purtroppo, però, gli autori a questo punto interrompono la loro analisi, dichiarando che i loro risultati non gettano luce nuova sulla controversa questione, e lasciano cadere l'argomento. Ma ci sono molti elementi che fanno pensare invece che le due ricordate ipotesi meritano di essere analizzate con attenzione, proprio alla luce dei dati riportati dagli stessi autori e nel contesto delle citate problematiche della diagnosi differenziale delle neoplasie spitzoidi, allo scopo di ricercare, se esiste, quella nuova prospettiva ipotizzata e poter così riconsiderare l'intero argomento.

Bibliografia

1. Barnhill RL, Argenyi ZB, From L, et al. Atypical Spitz nevi/tumors: lack of consensus for diagnosis, discrimination from melanoma, and prediction of outcome. Hum Pathol. 1999;30:513–20.
2. Walsh N, Crotty K, Palmer A et al. Spitz nevus versus Spitzoid malignant melanoma; an evaluation of the current distinguishing histopathologic criteria. Hum Pathol 1998; 29: 1105-12.
3. Farmer ER, Gonin R, Hanna RP. Discordance in the histopathologic diagnosis of melanoma and melanocytic nevi between expert pathologists. Hum Pathol1996; 27: 528-31.
4. Hosler GA, Patterson JW. Lentigines, nevi and melanomas. In *Weedon's skin pathology*. IV ed. Churchill Linvingstone 2016 p. 854.
5. Kelley SW, Cockerell CJ. Sentinel lymph node biopsy as an adjunct to management of histologically difficult to diagnose melanocytic lesions: A proposal. J Am Acad Dermatol 2000; 42: 527-30.
6. Lohmann CM, Coit DG, Brady MS et al. Sentinel lymph node biopsy in patients with diagnostically

controversial spitzoid tumors. Am J Surg Pathol 2002; 26: 47-55.
7. Su LD, Fullen DR, Sondak VK et al. Sentinel lymph node biopsy for patients with problematic melanocytic lesions. A report on 18 patients. Cancer 2003; 97: 499-507
8. Urso C, Borgognoni L, Saieva C et al. Sentinel lymph node biopsy in patients with ''atypical Spitz tumors.'' A report on 12 cases. Hum Pathol 2006;37:816–23.
9. Gamblin TC, Edington H, Kirkwood JM, et al. Sentinel lymph node biopsy for atypical melanocytic lesions with spitzoid features. Ann Surg Oncol 2006;13:1664-70.
10. Murali R, Sharma RN, Thompson JF, et al. Sentinel lymph node biopsy in histologically ambiguous melanocytic tumors with spitzoid features (so-called atypical spitzoid tumors). Ann Surg Oncol 2008; 15:302-9.
11. Ludgate MW, Fullen DR, Lee J, et al. The atypical Spitz tumor of uncertain biologic potential: a series of 67 patients from a single institution. Cancer 2009;115:631-41.
12. Hung T, Piris A, Lobo A, et al. Sentinel lymph node metastasis is not predictive of poor outcome in patients with problematic spitzoid melanocytic tumors. Hum Pathol 2013; 44: 87-94.
13. LeBoit P. What do these cells prove? Am J Dermatopathol 2003; 25: 355-6..
14. Takata M, Lin J, Takayanagi S, Suzuki T, Ansai S, Kimura T, et al. Genetic and epigenetic alterations in the differential diagnosis of malignant melanoma and Spitzoid lesion. Br J Dermatol 2007;156:1287-94.
15. van Dijk MC, Bernsen MR, Ruiter DJ. Analysis of mutations in BRAF, N-RAS, and H-RAS genes in the differential diagnosis of Spitz nevus and Spitzoid melanoma. Am J Surg Pathol 2005; 29:1145-51
16. Gerami P, Jewell S, Morrison L, Blondin B, Schulz J, Ruffalo T, et al. Fluorescence in situ hybridization (FISH) as an ancillary tool in the diagnosis of melanoma. Am J Surg Pathol 2009;33: 1146-56.
17. Bastian BC, Olshen AB, LeBoit PE, Pinkel D. Classifying melanocytic tumors based on DNA copy number changes. Am J Pathol 2003;163:1765-70.
18. Bauer J, Bastian BC. Distinguishing melanocytic nevi from melanoma by DNA copy number changes: comparative genomic hybridization as a research and diagnostic tool. Dermatol Ther 2006;19:40-9.
19. Raskin L, Ludgate M, Iyer R, et al. Copy number variations and clinical outcome in atypical spitz tumors. Am J Surg Pathol 2011;35: 243-52.
20. Gaiser T, Kutzner H, Palmedo G et al. Classifying ambiguous melanocytic lesions with FISH and correlation with clinical longterm follow up. Mod. Pathol. 2010; 23; 413–19.
21. Massi D, Cesinaro AM, Tomasini C et al. Atypical Spitzoid melanocytic tumors: a morphological, mutational, and FISH analysis. J. Am. Acad. Dermatol. 2011; 64; 919–35.
22. Mones JM, Ackerman AB. "Atypical" Spitz's nevus, "Malignant" Spitz's nevus, and "Metastasizing" Spitz's nevus: a critique in historical perspective of three concepts flawed fatally. Am J Dermatopathol 2004; 26: 310-33.
23. Weedon D, Little JH. Spindle and/or epithelioid cell nevi in children and in adults. Cancer 1977; 40: 217-25.
24. Paniago-Pereira C, Maize JC, Ackerman AB. Nevus of large spindle and/or epithelioid cells (Spitz's nevus). Arch Dermatol. 1978; 114: 1811-23.
25. Cerroni L. Spitzoid tumors. A matter of perspective? Am J Dermatopathol 2004; 26: 1-3.
26. Ackerman AB. Malignant melanoma: a unifying concept. Hum Pathol 1980; 11: 591-5.
27. Curtin JA, Fiedlyand J, Kageshita T, et al. Distinct sets of genetic alterations in melanoma. N Eng J Med. 2005;353:2135–47.
28. Allen AC. A reorientation of the histogenesis and clinical significance of cutaneous nevi and melanomas. Cancer 1949; 2: 28-56.
29. Harvell JD, Bastian BC, LeBoit PE. Persistent (recurrent) Spitz nevi. Am J Surg Pathol 2002; 26: 654-61.
30. Song JY, Kwon JA, Park CJ. A case of Spitz nevus with multiple satellite lesions. J Am Acad Dermatol 2005; 52: S48-50.
31. Howat AJ, Variend S. Lymphatic invasion in Spitz nevi. Am J Surg Pathol 1985; 9: 125-8.
32. Zatterstrom U, Thor A, Nordgran H. Cervical metastasis from Spitz nevus of the buccal mucosa. Melanoma Res 2008; 18; 36-9.
33. Kernen JA, Ackerman LV. Spindle cell nevi and epithelioid cell nevi (so-called juvenile melanomas) in children and adults: a clinicopathologic study of 27 cases. Cancer 1960; 13: 612-25.
34. Urso C. A new perspective for Spitz tumors? Am J Dermatopathol 2005; 27: 364-6.
35. Lallas A, Kyrgidis A, Ferrara G et al. Atypical Spitz tumours and sentinel lymph node biopsy: a systematic review. Lancet Oncol 2014; 15: e178-83.

PRECEDENTI EDIZIONI:

I. LINFONODO SENTINELLA NEI TUMORI MELANOCITICI DEL BAMBINO (2007)

II. IL REFERTO ISTOLOGICO NEL MELANOMA OGGI (2008)

III. LA QUESTIONE SPITZOIDE: APPROCCIO TEORICO-PRATICO AI TUMORI DI SPITZ ALLA LUCE DELLE RECENTI ACQUISIZIONI (2009)

IV. AREE GRIGIE NELLA PATOLOGIA MELANOCITARIA; CONCETTI, DIAGNOSI E GESTIONE DEI PAZIENTI (2010)

V. IL NEVO DISPLASTICO, DA CLARK AI GIORNI NOSTRI (2011)

VI. LESIONI MELANOCITARIE DENDRITICHE: DALLA MORFOLOGIA ALLA GENETICA. TUMORI BLU: MORFOLOGIA E DIAGNOSI ISTOLOGICA (2014)

VII. MELANOMA *IN SITU* – FASI DI CRESCITA – REGRESSIONE: CONCETTI CONTROVERSI NEL MELANOMA CUTANEO (2015)

Abstracts disponibili al sito **http://xoomer.virgilio.it/cylagu/pagina00.html**