XII GIORNATA DI DERMATOPATOLOGIA
FIRENZE
Webinar
Giovedì 4 marzo 2021

NEOPLASIE MELANOCITARIE LENTIGGINOSE: CLASSIFICAZIONE E DIAGNOSI NELL'ERA DELLA GENOMICA

C. URSO
Centro Studi Dermatopatologia di Firenze

Un cospicuo gruppo di lesioni melanocitiche cutanee mostra al microscopio un *pattern* lentigginoso, consistente in una iperpigmentazione basale epidermica e un aumentato numero di melanociti disposti singolarmente lungo la giunzione dermo-epidermica. A questi due elementi si associa spesso un allungamento delle creste interpapillari, ma in alcune lesioni l'epidermide è atrofica, le creste sono scomparse e la giunzione è piatta. Tale pattern è complessivamente definito "lentigginoso" perché caratteristico della lentigo simplex, lesione cutanea pigmentata piccola e rotondeggiante, di aspetto lenticolare (*lens*, in latino: lenticchia).
Tutte le lesioni melanocitiche lentigginose sono macchie, cioè lesioni cutanee pigmentate clinicamente non palpabili, istologicamente prive di componente dermica, ma non tutte le macchie sono lesioni lentigginose. Oltre alle macchie che istologicamente mostrano iperpigmentazione basale epidermica e aumento numerico di melanociti giunzionali, vi sono infatti macchie che presentano solo iperpigmentazione basale, senza o con modico aumento numerico dei melanociti. Esistono quindi due gruppi di macchie: le lesioni pseudolentigginose (solo iperpigmentazione) e le lesioni lentigginose (iperpigmentazione e aumento numerico dei melanociti).
Le lesioni pseudolentigginose comprendono l'*efelide*, piccola macchia, di regola multipla, spesso al viso e in aree fotoesposte; la *lentigo labiale* (*macula melanotica labiale*) (Fig.1), piccola macchia del vermiglio, detta *lentigo orale*, quando in sede intraorale, la *lentigo solare*, macchia molto comune, di varie dimensioni in zone fotoesposte in soggetti di età medio-avanzata (Fig. 2); la cosiddetta *ink spot lentigo* (lentigo a macchia d'inchiostro), varietà di lentigo solare particolarmente pigmentata; la *melanosi genitale*, macchia anche grande, in sede vulvo-vaginale, perineale o peniena; la *lentigo su cicatrice*; il *nevus spilus* (nevo macchiato), costituito da una macchia, anche grande, contenente al suo interno altre lesioni melanocitarie neviche; il *melasma*, macchia, spesso localizzata al volto, in donne in post-gravidanza; il *nevo di Becker*, macchia ipertricotica della spalla; le *macchie caffé-latte,* caratteristiche della neurofibromatosi; la *macula melanotica di Albright* (nella sindrome omonima, con displasia fibrosa poliostotica ed endocrinopatie iperfunzionanti); la *notalgia parestetica*, macchia scapolare con intenso prurito, bruciore o parestesie.

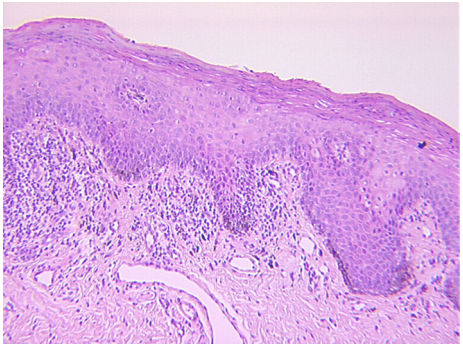
Fig. 1 Lentigo labiale

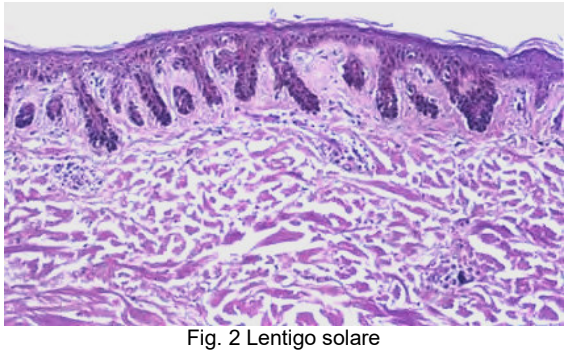
Fig. 2 Lentigo solare

Le lesioni lentigginose comprendono la *lentigo simplex*, piccola macchia in zone non fotoesposte (Fig. 3); la *lentigo da PUVA*, piccola lesione multipla in soggetti sottoposti a PUVA-terapia (psoralen + raggi ultravioletti A), già usata nel trattamento della psoriasi); il *nevo persistente* (recidivante, ricorrente), nevo riaffiorante come macchia dopo parziale asportazione, sopra o accanto alla cicatrice; il *nevo lentigginoso*, piccola lesione, spesso molto pigmentata, in cui, oltre a melanociti singoli, si osservano nidi giunzionali (*nevo giunzionale lentigginoso*) (Fig. 4) o anche cellule neviche dermiche (*nevo composto lentigginoso*); la *lentigo maligna* (*lentigo di Hutchinson, melanosi preblastomatosa di Dubrehuil*), grande macchia in aree fotoesposte in soggetti spesso di età avanzata (Fig. 5) e il *melanoma su lentigo maligna* (*lentigo maligna melanoma*), se la neoplasia ha invaso il derma; il *melanoma acrale lentigginoso*, macchia grande in posizione acrale, palmare o plantare (Fig. 6); il *nevo acrale*, piccola macchia nella stessa sede (Fig. 7); il *nevo displastico* (*nevo di*

Clark), nella sua componente maculare; il *nevo lentigginoso atipico dell'età adulta/senile*, mac-

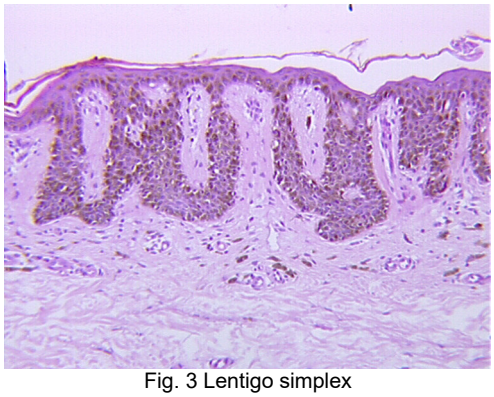

Fig. 3 Lentigo simplex

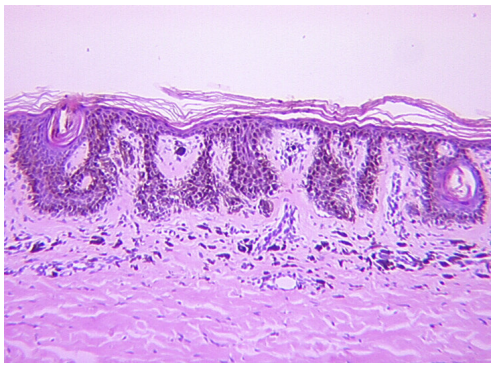

Fig. 4 Nevo lentigginoso

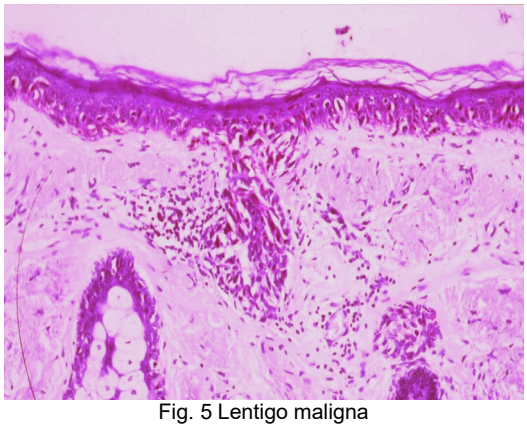

Fig. 5 Lentigo maligna

chia di medie dimensioni, spesso dorsale, maggiormente in soggetti anziani; il *melanoma lentigginoso*, compresa la varietà a nidi (*melanoma lentigginoso a nidi*), macchia dorsale grande in soggetti di età avanzata.

Geneticamente, le lesioni lentigginose sono state relativamente poco studiate, ma dagli studi effettuati emergono alcuni dati.
La lentigo solare non sembra mostrare la caratteristica mutazione BRAF (7q34) delle lesioni neviche, ma mutazioni FGFR3 (4p16.3) e PIK3CA (3q26.32), condivise con la cheratosi seborroica adenoide [1]. La lentigo simplex dimostra la sua diversità genetica, non presentando né mutazioni FGFR3 e PIK3CA, riscontrate nella lentigo solare, né mutazione BRAF, comune nei nevi [2]. Questo contrasta con l'ipotesi che la lentigo simplex

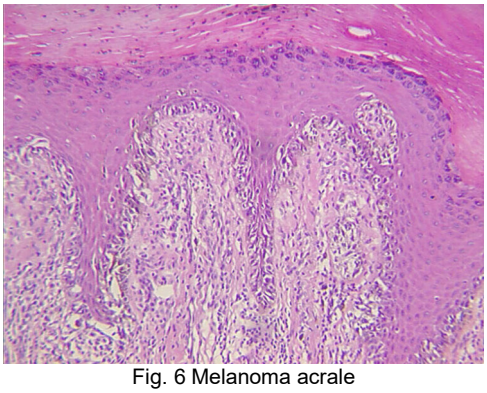

Fig. 6 Melanoma acrale

possa essere la lesione alla base del processo oncogenetico, che porta prima al nevo e poi al melanoma, anche se non lo esclude del tutto, in quanto la mutazione BRAF potrebbe anche essere solamente più tardiva, intervenendo in un secondo momento. I nevi lentigginosi, infatti, sembrano mostrare una minor percentuale di BRAF rispetto ai nevi comuni composti e dermici [2]. Driver simile a quello dei nevi, mostra invece la lentigo da PUVA, che presenta mutazione BRAF nel 33% dei casi [3]. Nel *nevus spilus* la mutazione driver sembra essere HRAS (11p15.5) [4], la stessa presente in una frazione dei nevi di Spitz. Una mutazione BRAF è caratteristica anche della lentigo maligna, ma, mentre nei nevi se ne osserva la variante V600E (sostituzione in posizione 600 della valina con l'acido glutamico), in questa si trova più frequentemente la variante V600K (sostituzione in posizione 600 della valina con la lisina) [5]. Nella lentigo maligna e nel lentigo maligna melanoma viene inoltre spesso riscontrata anche la mutazione NF1 (17q11.2) [6], assieme ad altre varianti di BRAF e alla mutazione KIT (4q12) [7]. Il melanoma acrale mostra un frastagliato panorama di mutazioni driver, comprendenti BRAF V600E (33,4%), NRAS (1p13) (21,9%), NF1 (17,2%) e KIT (10,9%), simile a quello dei nevi acrali, che mostrano BRAF V600E (66,7%), NRAS (9,5%), NF1 (9,5%) e KIT (14,3%) [8]. Non chiaro il quadro genetico del cosiddetto nevo displastico, probabilmente anche a causa della variabilità dei criteri utilizzati per la diagnosi, ma appare che queste lesioni (pur nella confusione in cui sono immerse) hanno un numero mediano di mutazioni (21,0) sensibilmente maggiore di quello dei nevi comuni (10,5) e dei nevi congeniti (4,5), seppur molto inferiore a quello dei melanomi (>100) [9].
In sintesi, questi dati indicano che le lesioni lentigginose sono un gruppo di lesioni geneticamente disomogenee e possono così essere riassunti: 1) la lentigo solare sembra essere correlata più alla cheratosi seborroica che non alla lentigo simplex; 2) la lentigo simplex non sembra essere direttamente correlata ai nevi lentigginosi; 3) il nevo lentigginoso mostra parziale diversità genetica rispetto agli altri nevi; 4) la lentigo da PUVA pre-

senta una certa affinità genetica con i nevi; 5) il *nevus spilus* mostra una inaspettata affinità con alcuni nevi di Spitz; 6) il melanoma su lentigo maligna e il melanoma acrale hanno alcuni driver in comune e sono sensibilmente diversi dal melanoma a diffusione superficiale; 7) il melanoma acrale e i nevi acrali hanno driver in comune; 8) i nevi displastici presentano più mutazioni dei nevi comuni; 9) sul melanoma lentigginoso non ci sono sufficienti dati.

Dal punto di vista della diagnosi clinica, in zone fotoesposte, una macchia piccola (≤6mm) può essere lentigo solare, *ink spot lentigo*, lentigo simplex, efelide, lentigo labiale e lentigo orale. Una macchia grande (≥7mm) lentigo di Hutchinson, lentigo solare (distinguibili spesso tramite biopsia) e melasma.
In zone non fotoesposte una macchia piccola (≤6mm) può essere lentigo simplex, nevo lentigginoso, nevo acrale, lentigo da PUVA, lentigo su cicatrice e nevo persistente. Le macchie grandi (≥7mm) macchia caffè-latte, macula di Albright, melanosi genitale, notalgia parestetica, *nevus spilus*, nevo di Becker, melanoma acrale e nevo lentigginoso atipico senile e melanoma lentigginoso.

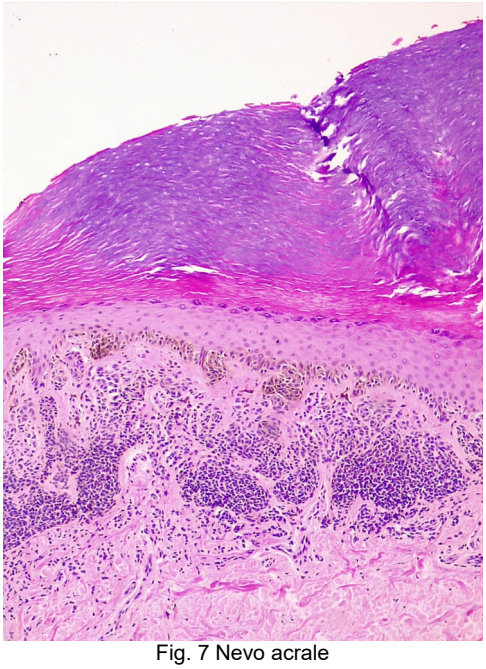

Fig. 7 Nevo acrale

Alla diagnosi istologica, le lesioni pseudolentigginose comprendono lentigo solare, *ink spot lentigo*, l'efelide, lentigo labiale, lentigo orale, macchia caffè-latte, macula melanotica di Albright, melasma, melanosi genitale, nevo di Becker, notalgia parestetica, *nevus spilus* e lentigo su cicatrice.
Le lesioni lentigginose piccole comprendono lentigo simplex, lentigo da PUVA, nevo lentigginoso, nevo acrale e nevo persistente. Le lesioni lentigginose grandi, nevo displastico, lentigo maligna, melanoma acrale, nevo lentigginoso atipico e melanoma lentigginoso.

Bibliografia

1. Hafner C, Stoehr R, Van Oers JMM, *et al*. FGFR3 and PIK3CA mutations are involved in molecular pathogenesis of solar lentigo. *Br J Dermatol 2009; 160: 546-551.*
2. Hafner C, Stoehr R, Van Oers JMM, *et al*. The absence of BRAF, FGFR3 and PIK3CA mutations differentiate lentigo simplex from melanocytic nevus and solar lentigo. *J Invest Dermatol 2009; 129: 2730-2735.*
3. Lassacher A, Worda M, Kaddu S, *et al*. T1799A BRAF mutation in common in PUVA lentigines. *J Invest Dermatol 2006; 126: 1915-1918.*
4. Sarin KY, McNiff JM, Kwok S, *et al*. Activating HRAS mutation in nevus spilus. *J Invest Dermatol 2014; 134: 1766.1768.*
5. Stedelmeyer E, Heitzer E, Resel M, *et al*. The BRAF V600K mutation is more frequent than the BRAF V600E mutation in melanoma *in situ* lentigo maligna type. *J Invest Dermatol 2014; 134: 548-550.*
6. Kiuriu M, Busam KJ. The NF1 gene in tumor syndromes and melanoma. Lab Invest 2017; 97; 146-157.
7. Bastian BC, de la Fouchardiere A, Elder DE, et al. Genomic landscape of melanoma. In: Elder DE, Massi D, Scolyer RA, et al, eds. WHO Classification of Skin Tumours. 4th ed. 2018:72–75
8. Moon KR, Choi YD, Kim JM, *et al*. Genetic alterations in primary acral melanoma and acral melanocytic nevus in Korea: common mutated genes show distinct cytomorphological features. *J Invest Dermatol 2018; 138: 933-945.*
9. Melamed RD, Aydin IT, Rajan GS, *et al*. Genomic characterization of dysplastic nevi unveils implications for diagnosis of melanoma. *J Invest Dermatol 2017; 137: 905-909.*